

無症候性蛋白尿／血尿で発見された 膜性増殖性糸球体腎炎 5 症例の臨床的検討

市立奈良病院小児科

村 上 智 彦

かみつじこどもクリニック

上 辻 秀 和

奈良県立奈良病院小児科

中 野 智 巳, 金 一

CLINICAL ANALYSIS OF 5 CASES OF ASYMPTOMATIC MEMBRANOPROLIFERATIVE GLOMERULONEPHRITIS

TOMOHIKO MURAKAMI

Department of Pediatrics, Nara City Hospital

HIDEKAZU KAMITSUJI

Kamitsuji Children's Clinic

TOMOMI NAKANO and HAJIME KIN

Department of Pediatrics, Nara Prefectural Nara Hospital

Received April 8, 2005

Abstract : We analyzed the clinical features and prognoses of 5 cases of asymptomatic membranoproliferative glomerulonephritis(MPGN). Two boys and 3 girls were noticed with chance hematuria and/or proteinuria on the mass urine screening system in schools and all presented with persistent hypocomplementemia. Three of them showed typical MPGN form but 2 cases showed an atypical form, focal thickening of basement membrane and double track in light microscopy.

All patients were treated with steroid and anticoagulant therapy. Urinary findings improved in 4 cases from 5 months to 8 years after treatment and serum complement was normalized in 3 cases from 10 to 27 months. Rebiopsy was performed in 4 cases and the histological findings were not advanced in all cases but improved in 3 cases.

We considered that early detection and treatment may improve the clinical course and prognosis of asymptomatic cases of MPGN.

Key words : asymptomatic hematuria, asymptomatic proteinuria, MPGN, focal MPGN

緒 言

膜性増殖性糸球体腎炎(以下MPGN)は、持続性低補体血症と組織学的にはびまん性にメサンギウム細胞増殖と基質の増加、基底膜の肥厚、二重化を特徴とする原発性糸球体腎炎である。従来は10～15年の経過で約半数が腎不全に進行する予後不良な腎炎と考えられてきた^{1,2)}。しかし近年、学校検尿の普及に伴い、無症候性で発見され持続性低補体血症を示しても、光顕的には必ずしもびまん性の病変がみられず、その予後も良好な症例の報告が増加している³⁻⁶⁾。今回我々は無症候性蛋白尿/血尿で発見された、非定型例を含むMPGNの5症例につき臨床的検討を行ったので報告する。

対 象 (Table 1)

当院で経過観察した、無症候性蛋白尿/血尿で発見され、持続性低補体血症を示し、病理組織学的にMPGNと診断した5症例、うち80%以上の糸球体で基底膜の肥厚・二重化や内皮下depositを認める典型例(typical MPGN)3例、同所見を示す糸球体が80%に満たない非典型例(atypicalまたはfocal MPGN)2例を対象とした。患児の性別は男児2例、女児3例で、発見時年齢は9～14歳、平均12歳、観察期間は9か月～19年、平均7.6年である。

治 療 法

全例にステロイドおよび抗血小板薬、抗凝固剤を併用したカクテル療法を施行し、うち2例ではメチルプレドニゾロンを30mg/kg/日、3日間を1クールとしたパルス療法を施行した。ステロイド投与量は、プレドニゾロンを60mg/m²/日で4週間継続のち漸減し、15mg隔日長期投与とした。なおパルス療法を施行した2例は、プレドニゾロン1mg/kg/日の後療法のち漸減し、15mg隔日長期投与とした。

検討項目および方法

各症例につき1.尿所見の推移、2.血清補体価の推移、3.腎組織所見の推移について検討した。なおMPGNの腎組織分類は坂口らの分類⁷⁾に従い、subtype1～7に分類した(Table 2)。

代表的症例2例の経過と病理組織像

症例1:10歳女児で平成元年9月の学校検尿で血尿を指摘され、初診時検査で蛋白尿(3+)、血尿(20~30/HPF)と低補体血症(C3 22mg/dl, C4 23mg/dl, CH50 15.6 CH50/

ml)を認めた。尿所見の異常と低補体血症が持続するため、平成2年2月、第1回腎生検を行った。光顕所見は、PAS染色で、巣状分節状に軽度のメサンギウム増殖と基底膜の肥厚がみられ、坂口らのsubtype 2と診断した(Fig. 1a)。また免疫蛍光法所見では糸球壁を中心にC3の沈着を認めた。メチルプレドニゾロンを30mg/kg/日で3日間を1クールとして行い、後療法としてプレドニゾロン、ジピリダモール、ワーファリンによるカクテル療法を行った。約2年後の病理組織所見は一部の糸球体に軽度のメサンギウム増殖を認めたが、基底膜病変はなく1aと改善していた(Fig. 1b)。またC3沈着は消失していた。症例2:14歳男児で昭和62年と翌63年4月の学校検尿で蛋白尿/血尿を指摘され、同年10月、当科を初診した。来院時検査で尿蛋白(3+)、血尿(10~30/HPF)、低補体血症(C3 18mg/dl, C4 25mg/dl, CH50 13.2 CH50/ml)を認めた。入院後施行した腎生検での病理組織所見はPAS染色でびまん性にメサンギウム細胞の増殖と基底膜の肥厚をみ、坂口らのsubtype 4aと診断した(Fig. 2a)。免疫蛍光法では糸球壁を中心にC3のfringe patternの沈着を認めた。プレドニゾロン40mg/day、ジピリダモール、ワーファリンによるカクテル療法を開始、さらに9か月目から小柴胡湯を追加し、その1か月後にはC3値の上昇～正常化がみられた。約4年後に実施した腎生検での腎病理組織所見は1aと改善し(Fig. 2b)、C3の沈着も消失していた。

結 果

1. 臨床経過

5例全例とも初診時の血圧やBUN、クレアチニン値は正常であった。また、経過観察中にネフローゼ症候群や高血圧を呈した例はなかった。4例では再生検を施行し、再生検時のクレアチニンクリアランスは全例正常を示した。最終観察時点でも腎機能異常を認めた例はなかった。

2. 尿所見の推移 (Fig. 3).

5例中4例は5か月～8年の経過で尿蛋白の(2+)以上の改善かまたは正常化がみられた。各症例における尿所見の推移では、3例はステロイドを含めたカクテル療法施行後、尿蛋白の一過性の減少を認めたが、その後再燃傾向をみるも再度減少、正常化した。

2. 補体価の推移 (Fig. 4).

発見時には全例で低補体血症を認めたが、治療開始後、3例で10～27か月の経過で正常化した。

3. 腎組織光顕的所見の推移 (Fig. 5).

初回の腎組織所見は巣状かつ、分節性あるいは全節性に基底膜の二重化、メサンギウム細胞増殖がみられる、

Table 1. Profiles of patients

	sex	age at onset (years)	mode of onset	C3 (mg/dl)	observation period(years)
Case 1	F	10	chance H	22	5.0
Case 2	M	14	chance H/P	18	9.3
Case 3	F	9	chance H/P	16	3.3
Case 4	M	13	chance H/P	9	0.8
Case 5	F	13	chance H/P	14	19.7

H:Hematuria, P:Proteinuria

Table 2. Histological subtype of MPGN type I

1. Mesangial proliferative GN (pre or post MPGN)
 - a)slight
 - b)moderate
2. Chronic, focal
3. Acute, focal
4. Chronic, diffuse(typical MPGN type I)
 - a)slight
 - b)non-lobular
 - c)mooderate
5. Acute, diffuse
6. Lobular
7. End stage

Sakaguchi et al. Jap J Nephrol, 1984.

坂口分類の chronic, focal が2例, びまん性に糸球体の腫大, 基底膜の二重化, メサンギウム細胞増殖がみられ, 従来から MPGN type I 典型例とされている坂口分類の chronic, diffuse 3例で, うち基底膜の二重化が一部にみられる 4a が2例, 二重化が広範にみられる 4c が1例であった. 再生検は4例に施行し, 初回生検から最終生検までの期間は2～9年, 平均4.4年で, 再生検の組織像で悪化したものはなく, 特に症例1と2では顕著な改善

をみた.

考 案

本邦での MPGN の発見動機の約50～71%は学校検尿などを契機とした無症候性蛋白尿／血尿である^{4, 8)}.

自験例5例はいずれも学校検尿で発見され, 持続性低補体血症が認められた. 初回の腎病理組織学的所見では, 3例は基底膜の肥厚・二重化がびまん性にみられる typi-

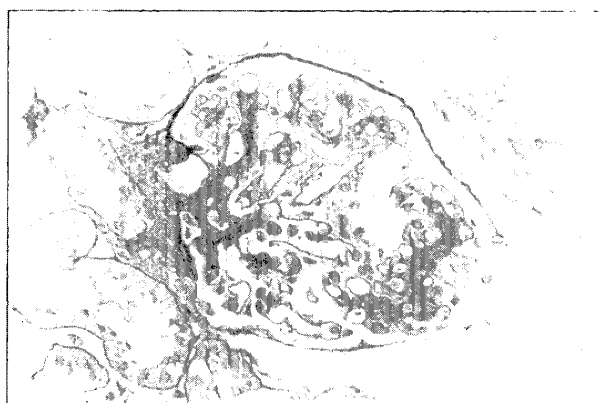

Fig.1-a

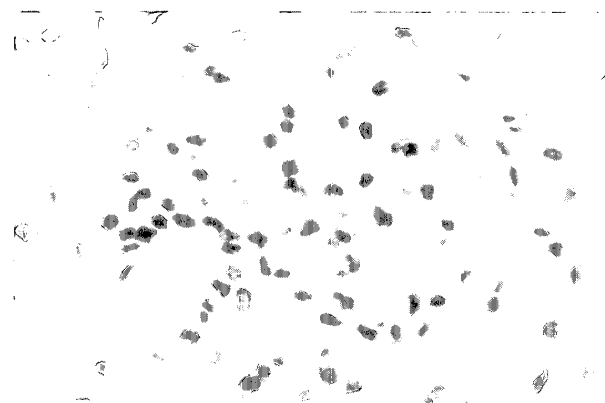


Fig.1-b

Fig. 1. :Light microscopic findings of Case 1(PAS stain, 400 ×).

Fig.1-a showed the finding at the 1st biopsy(Feb.1990), and it revealed focal/segmental mesangial proliferation and thickness of basement membrane, corresponding to subtype 2. Fig.1-b showed the finding on the 2nd biopsy(Mar.1992), and it revealed focal/segmental mild mesangial proliferation, corresponding to subtype 1a.




Fig.2-a

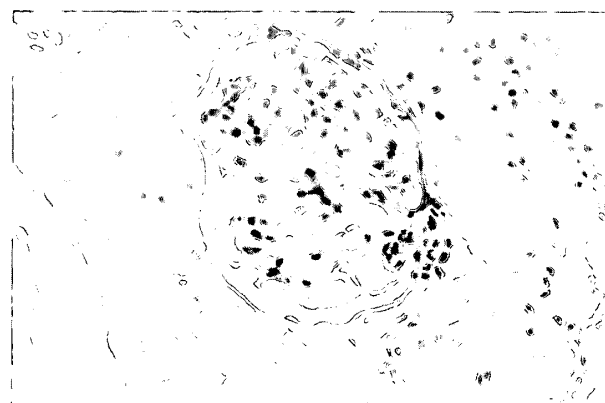


Fig.2-b

Fig. 2. :Light microscopic findings of Case 2(PAS stain, 400 ×).

Fig.2-a showed the finding at the 1st biopsy(Nov.1988), and it revealed diffuse mesangial proliferation and thickness of basement membrane, corresponding to subtype 4a. Fig.2-b showed the finding at 2nd biopsy(Aug.1992), and it revealed focal/segmental mild mesangial proliferation, corresponding to subtype 1a.

cal MPGNであったのに対して、2例は光顕所見上は巣状の基底膜の肥厚・二重化を呈するも、蛍光所見でC3優位の沈着が基底膜からメサンギウム領域にびまん性に認め、focal MPGNと診断した。

近年、学校検尿の普及に伴いfocal MPGNの報告は増加しているが、その頻度は報告者により幅がみられるも、MPGN症例全体の約21～40%を占めている^{4, 5)}。

学校検尿で発見された無症候性MPGNの臨床経過、予後について飯高ら^{4, 6)}は、平均8年9か月の観察期間で29例中15例(52%)で尿所見の正常化がみられ、1例を除きクレアチニン値は1.0mg/dl以下で末期腎不全に移行した例はなかったとしている。

自験例5例はいずれもステロイドを含めたカクテル療法を施行し、うち2例ではメチルプレドニゾロンパルス療法を併用した。経過中ネフローゼ症候群や高血圧、腎機能低下をきたした症例はみられず、最終的に尿所見は4例、低補体血症は3例で改善していた。再生検は4例に施行し、typical MPGNであった2例はいずれも病理組織所見の改善がみられた。また、focal MPGNを呈した2例の1例は改善し、1例は不変で、びまん性病変を示す典型例へと進行した例はなかった。以上から平均7.6年の観察期間ではあるが、無症候性蛋白尿/血尿で発見されたMPGNはdiffuse, focalにかかわらず、早期に治療を行なうことで尿所見や腎組織所見の改善がみられ、良好

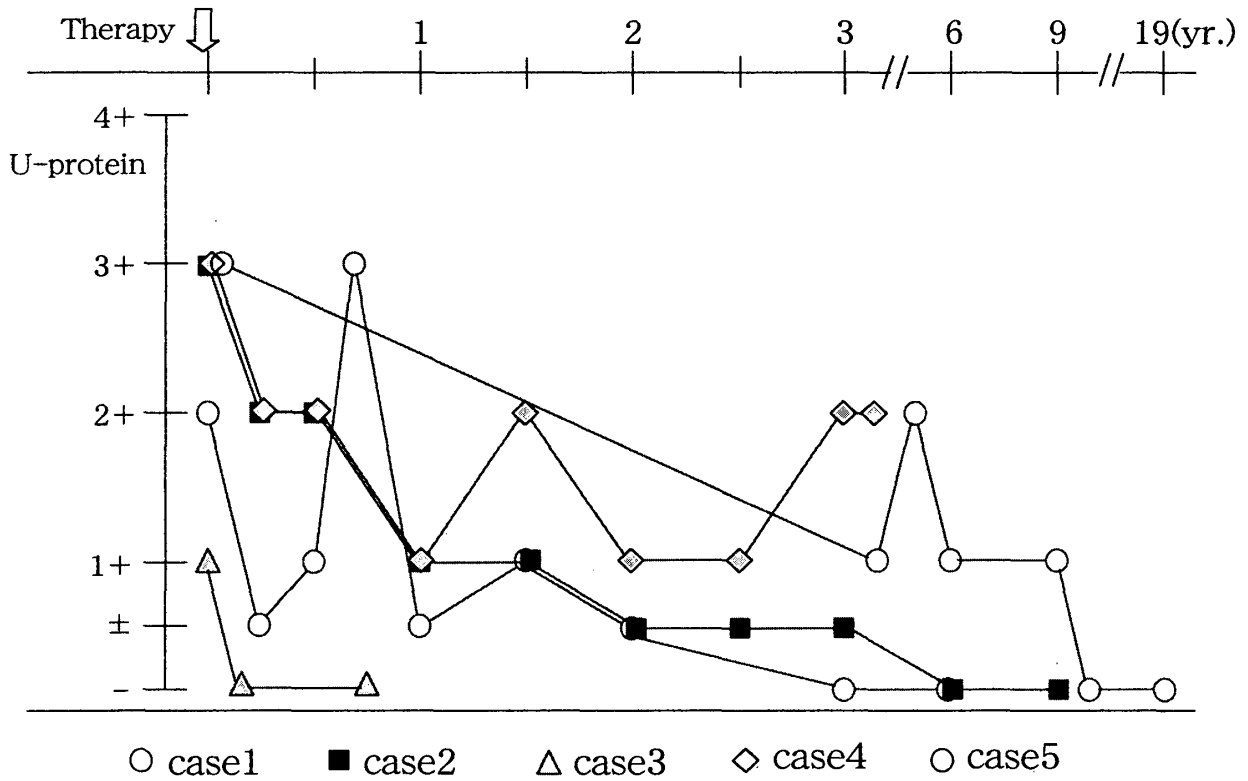


Fig.3.Changes of urinary protein

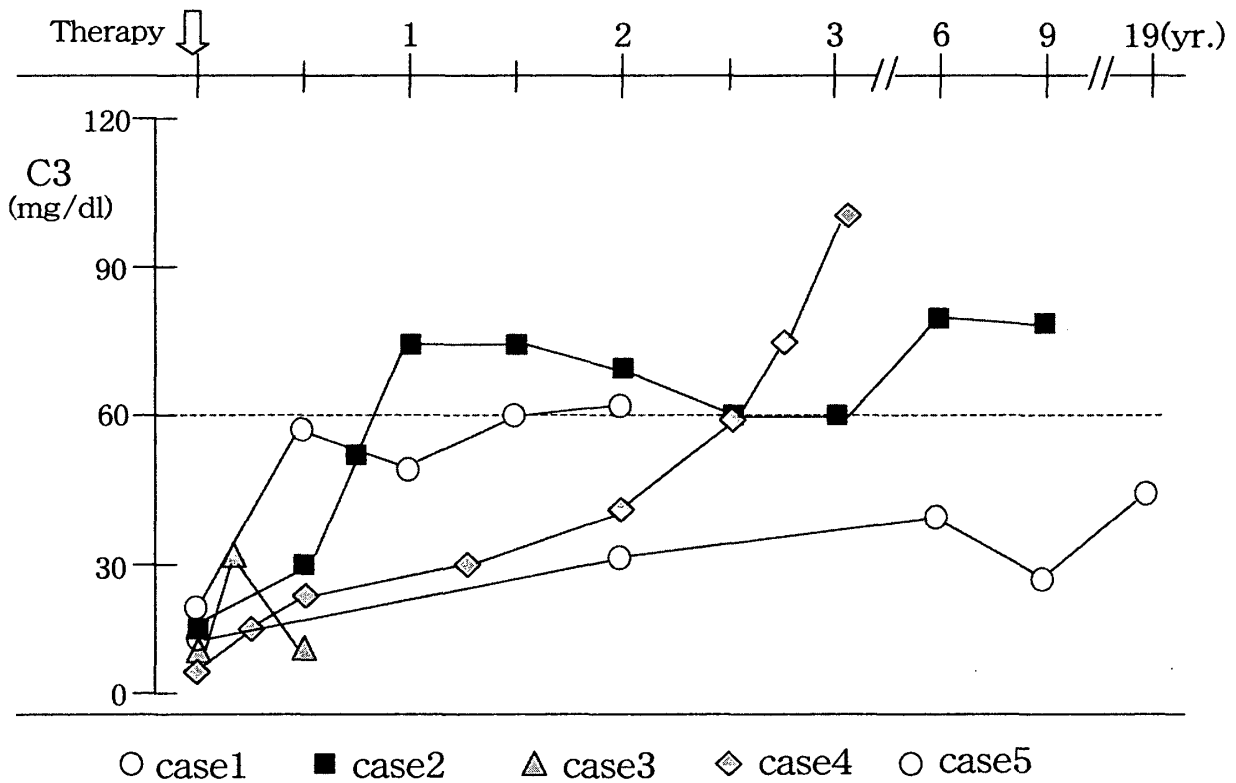
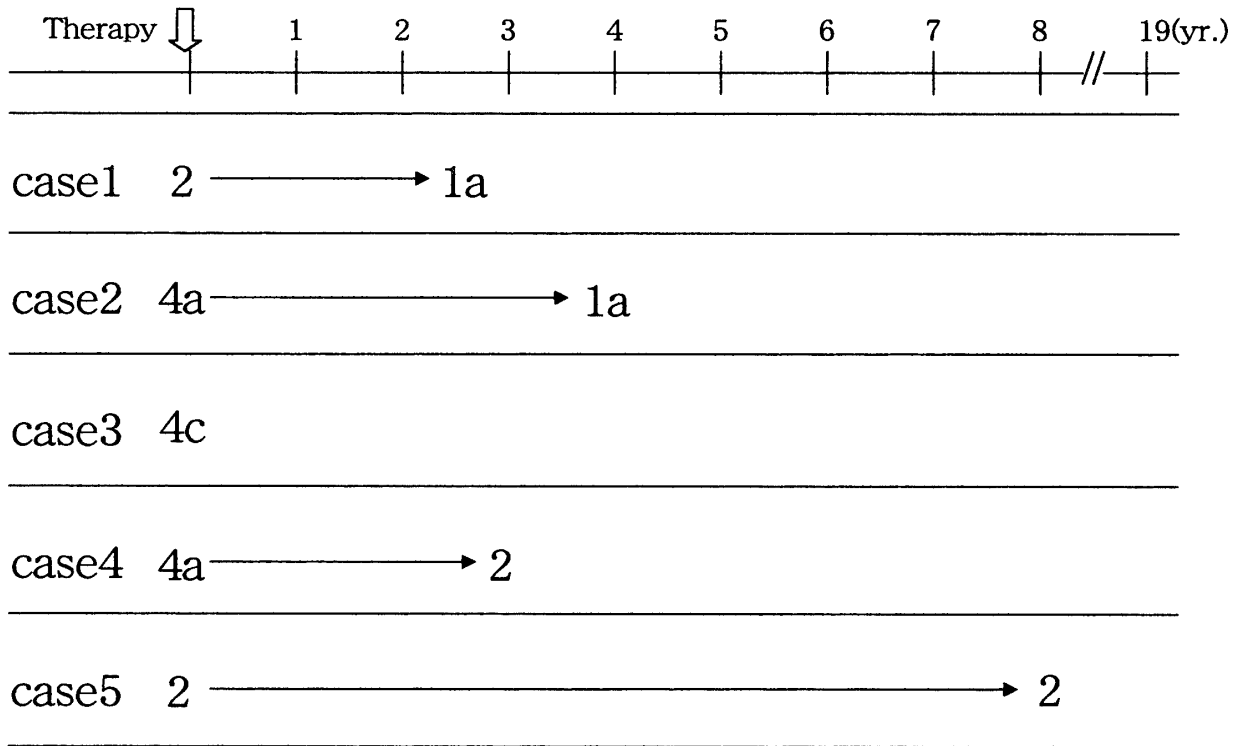


Fig.4.Changes of serum complement



1a:mes. prolif. GN(slight), 2:chronic, focal,
 4a:chronic, diffuse(slight), 4c:chronic, diffuse(moderate)

Fig.5.Changes of histopathological finding of kidneys

な予後を示すものと考えられた。

現在 MPGN の治療プロトコールとしてステロイド長期隔日投与を含めたカクテル療法が一般に行なわれている。しかし focal MPGN に対するステロイド剤治療の必要性については一定の見解は得られていない。Watson ら⁹⁾は focal MPGN 9 例について、ステロイド剤治療の有無にかかわらずいずれも改善傾向をみたことからステロイド剤治療は focal MPGN の予後に影響しないとしている。一方本邦では、focal MPGN は typical MPGN の早期病変である可能性が高く、一部に typical MPGN へと増悪する症例も存在することなどから、focal MPGN に対しても積極的にステロイド剤治療が行なわれる場合が多い^{10, 11)}。しかしステロイド剤の成長に与える影響も考慮し、自験例のごとく無症候例や非典型例におけるステロイド投与量や期間についてはさらなる検討を要すると考えた。

体腎炎の 5 症例について尿所見，血清補体価，腎組織所見の 3 点から臨床的検討を加えた。

- 2) 全例とも初診時に低補体血症がみられ，初回腎組織像は，diffuse に基底膜の肥厚，二重化を示す典型例 3 例，focal にこれらの変化を示す非典型例 2 例であった。
- 3) 全例ステロイドを含めたカクテル療法を行ない，尿所見は 4 例，補体価は 3 例で改善がみられた。また再生検を施行した 4 例の病理組織学的所見は，focal の 1 例不変例を除き，3 例で改善がみられた。
- 4) 無症候性 MPGN の予後は良好と考えたが，今後このような症例におけるステロイド剤投与量，期間について検討を要すると思われた。

なお本論文の要旨は平成 15 年 7 月 5 日，第 38 回日本小児腎臓病学会学術集会(東京)にて発表した。

結 語 文 献

1) 無症候性蛋白尿/血尿で発見された膜性増殖性糸球

1) Habib, R., Kleinknecht, C., Gubler, M. C. and

- Levy, M. : Idiopathic Membrano-proliferative glomerulonephritis in children. Report of 105 cases. Clin. Nephrol. 1 : 194-214, 1973.
- 2) Cameron, J. S., Turner, D. R., Heaton, J., Williams, D. G., Ogg, C. S., Chantler, C. , Haycock, G. B. and Hicks, J. : Idiopathic mesangiocapillary glomerulonephritis. Comparison of type I and III in children and adults and long-term prognosis. Am. J. Med. 74 : 175-192, 1983.
- 3) 乾 拓郎, 吉住 完, 倉山英明, 黒沼忠由樹, 水野愛子, 古山美智子, 門脇純一, 教正院靖子, 上村孝子 : 小児膜性増殖性糸球体腎炎の予後 . 日児誌. 90 : 814-819, 1986.
- 4) 飯高喜久雄 : 膜性増殖性腎炎の早期発見・早期治療の意義 . 腎と透析 45 : 601-604, 1998.
- 5) 加納健一, 伊藤幸生, 山田裕美, 安藤 保, 有阪 治, 富田茂樹, 上田善彦 : 学校検尿で発見された膜性増殖性糸球体腎炎と dense deposit disease の臨床的検討 . Dokkyo Journal of Medical Sciences 26 : 273-278, 1999.
- 6) 飯高喜久雄 : 学校検尿における低補体血症と膜性増殖性腎炎の動向 . 腎 15-16:15-19, 2000.
- 7) 坂口 弘, 初鹿野 浩, 長谷川 理, 伊藤 拓 : 膜性増殖性糸球体腎炎(MPGN type I)の組織学的 subtype. 日腎誌. 26 : 671-689, 1984.
- 8) 長谷川 理 : 膜性増殖性糸球体腎炎 . 小児内科 29 増刊号 : 633-637, 1997.
- 9) Watson, A.R., Poucell, S., Thorner, P., Arbus, G. S., Rance, C. P. and Baumal, R. : Membranoproliferative glomerulo-nephritis type I in children. Correlation of clinical features with pathologic subtype. Am. J. Kidney Dis. 4 : 141-146, 1984.
- 10) 服部元史, 山口 裕, 川口 洋, 甲能深雪, 久保田令子, 角田由理, 武田優美子, 伊藤克己 : 部分的に膜性増殖性糸球体腎炎 (MPGN) に特徴的な組織像を示す小児期 MPGN 例(いわゆる focal MPGN)の臨床病理学的検討 . 日児誌. 97 : 2407-2416, 1990.
- 11) 松永 明, 服部元史, 甲能深雪, 川口 洋, 伊藤克己 : 小児期 focal MPGN 例に対するステロイド治療の有用性に関する検討 . 日児腎誌. 9 : 5-10, 1996.