

# 急性単球性白血病を発症したピルビン酸キナーゼ欠乏症の 1例

奈良県立医科大学第1内科学教室

森田博文, 土肥和紘

布谷隆治, 岡林正純, 石川兵衛

奈良県立医科大学第1病理学教室

下山丈人, 小西登

## A CASE OF PYRUVATE KINASE DEFICIENCY ASSOCIATED WITH ACUTE MONOCYTTIC LEUKEMIA

HIROFUMI MORITA, KAZUHIRO DOHI,  
RYUJI NUNOTANI, MASAZUMI OKABAYASHI  
and HYOE ISHIKAWA

*The First Department of Internal Medicine, Nara Medical University*

TAKETO SHIMOYAMA and NOBORU KONISHI

*The First Department of Pathology, Nara Medical University*

Received May 28, 1991

*Summary*: A case of pyruvate kinase deficiency anemia associated with acute monocytic leukemia is reported with a review of the literature.

A 57-year-old man who was treated for diabetes mellitus at a nearby hospital was admitted to our hospital for precise examination of the progression of anemia. Blood examination showed RBC  $207 \times 10^4 / \mu\text{l}$ , Hb 5.9 g/dl, Ht 18%, reticulocytes 134%, WBC  $5,200 / \mu\text{l}$ , platelets  $9.3 \times 10^4 / \mu\text{l}$ , indirect bilirubin 0.6mg/dl, serum iron 112  $\mu\text{g}/\text{dl}$ , haptoglobin under 10  $\mu\text{g}/\text{dl}$ . After admission to our hospital, serum indirect bilirubin level was increased to 2.3mg/dl, and pancytopenia was noted in the peripheral blood. The half life span of erythrocytes had shortened to 16 days. A bone marrow examination revealed prominent erythroid hyperplasia. More detailed examination of this hemolysis revealed pyruvate kinase deficiency of erythrocytes.

Three months after admission, blast cells were noted in the peripheral blood and they increased progressively. The bone marrow contained 43.6% of blast cells. Subsequently, a diagnosis of acute monocytic leukemia was made.

Although intensive chemotherapy was performed, the patient achieved no remission and died 6 months after admission to our hospital.

### Index Terms

acquired enzymatic deficiency, hemolytic anemia, preleukemia, pyruvate kinase deficiency

## はじめに

Boivin et al.<sup>1)</sup>は、血液疾患患者 202 例について赤血球ピルビン酸キナーゼ (pyruvate kinase; PK) 活性を測定しており、急性骨髄性白血病の 39%, 急性骨髄単球性白血病の 20% に赤血球 PK 活性低下を認めたと報告した。以後、急性白血病、慢性骨髄性白血病や骨髄異形成症候群 (myelodysplastic syndrome; MDS) などの血液疾患において、単独あるいは複数の後天性赤血球酵素異常 (acquired enzymatic deficiency) の合併を少なからず認めることが明らかにされており、とりわけ赤血球 PK 欠乏症の合併頻度が高率とされている。<sup>2),3)</sup>かかる後天性赤血球酵素異常症では、一般に酵素活性の低下が軽度で、臨床的に顕性の溶血症状を呈することは少ない。今回著者は、赤血球 PK 活性低下に起因すると考えられる溶血性貧血の経過中に急性単球性白血病が続発した 1 症例を経験したので報告する。

## 症 例

患者: 57 歳, 男性。

主訴: 全身倦怠感, 動悸。

家族歴: 父は糖尿病罹患歴があり, 心筋梗塞で死亡, 母と姉は脳梗塞で死亡。なおお族結婚はない。

既往歴: 50 歳時に肺結核に罹患。

現病歴: 昭和 45 年に糖尿病と診断されて某病院で経口糖尿病薬による治療を受けており, 昭和 55 年からはインスリン治療に変更されている。しかし, この期間中には血液所見の異常は指摘されていない。昭和 58 年 7 月下旬から全身倦怠感および労作時の動悸・息切れを自覚しており, 次第に増強するために近医を受診したところ, 貧血と高血糖を指摘されて同年 9 月 20 日に当科に入院した。

入院時現症: 意識, 清明。身長 167 cm, 体重 49 kg。脈拍 96/分, 整。体温 37.2°C。眼瞼結膜に高度の貧血を認めるが, 球結膜および皮膚に黄染はない。表在リンパ節を触知しない。胸部では心基部に Levine II 度の収縮期雑音を聴取するが, 呼吸音は清。腹部は平坦・軟で肝・脾・腎を触知しない。下腿に浮腫はなく, 神経学的異常も認められない。

入院時検査成績: 末梢血液所見では, 正球形正色素性貧血と網赤血球増加が認められ, 赤血球は大小不同と多染性を示した。血小板は軽度に減少していたが, 白血球数および分画に異常はなかった (Table 1)。骨髄像は, 有核細胞数が  $25.6 \times 10^4/\mu\text{l}$ , M/E 比が 0.84 であり, 赤芽球系細胞の過形成を示したが, 核形異常を伴う赤芽球,

巨赤芽球や環状鉄芽球を示さなかった。また, 赤芽球系細胞の 8% が PAS 染色によりびまん性弱陽性を示した。骨髄芽球および前骨髄球の百分率は軽度上昇していたが, 病的細胞の出現や骨髄細胞染色体分析の異常は認められなかった (Table 1, Fig. 1)。検尿では, 尿蛋白は陰性であったが, 尿糖が 5.4 g/dl, 尿ケトン体が 80 mg/dl であった。血液生化学検査では肝および腎機能に異常は認められなかったが, 空腹時血糖は 286 mg/dl に上昇していた。血液ガス分析は, pH 7.31,  $\text{HCO}_3^-$  9 mmol/l であり, 代謝性アシドーシスの存在を示した。つまり, 本例には糖尿病性ケトアシドーシスの合併が示唆された。なお, ハプトグロビンは測定感度以下の低値を示したが, 血清鉄, 血清 Vit B<sub>12</sub> および血清葉酸値はいずれも正常域にあった (Table 2)。

入院後経過: 糖尿病および糖尿病性ケトアシドーシスに対して補液, インスリン治療, 食事療法を実施し, 同時に貧血の原因精査を目的に上部および下部消化管造影, 腹部超音波検査, 各種腫瘍マーカーについて検討したが, 貧血に関連する異常所見は得られなかった。間接ビリルビンは入院当初正常域にあったが, 次第に上昇 (0.8~2.3 mg/dl) した。さらに持続性の網赤血球増加とハプトグロビンの低下が認められたので, 本例に溶血性貧血が合併したものと推測された。<sup>51</sup>Cr 赤血球寿命は 16 日 (正常 T 1/2 25~35 日) に短縮していたが, クームス試験をはじめとする免疫学的検査, 異常ヘモグロビン, Ham 試験, Donath-Landsteiner 反応, 寒冷凝集反応はいずれも異常を示さなかった。そこで, 溶血性貧血が赤血球内

Table 1. Hematological findings on admission

	Peripheral blood	Bone marrow	
RBC	$207 \times 10^4/\mu\text{l}$	NCC	$25.6 \times 10^4/\mu\text{l}$
Hb	5.9g/dl	Myelobl	8.0%
Ht	18%	Promyel	7.4%
MCV	89fl	Myel	12.8%
MCH	29pg	Stab	3.0%
MCHC	33%	Seg	2.6%
Retics	134%	Lym	3.6%
Plts	$9.3 \times 10^4/\mu\text{l}$	Mon	3.6%
WBC	$5,200/\mu\text{l}$	Erythrobl	
Stab	5%	Proeryth	0.6%
Seg	53%	macro Baso	2.4%
Eos	2%	Poly	1.6%
Lym	40%	neutro Baso	6.4%
Mon	3%	Poly	40.0%
		Ortho	1.0%
NAP rate	91%	Mitosis	0.2%
score	388	M/E ratio	0.84
		Chromosome	46XY

酵素異常に起因する可能性が考えられたので、赤血球内酵素活性を測定した。PK 活性は正常の42%に低下していた。またこの成績は再現性を示した (Table 3)。同時に解糖中間体の phosphoenol pyruvate が  $86 \mu\text{M}/\text{ml}$ 、2-phosphoglycerate が  $42 \mu\text{M}/\text{ml}$  といずれも高値を示した。そこで、本例の溶血性貧血は赤血球 PK 活性低下に起因すると診断した。入院後は赤血球輸血のみで経過を観察していたが、骨髄像は、持続性の赤芽球系過形成と骨髄系芽球百分率の軽度上昇(8.0~13.4%)を示した。一方、末梢血液所見は、10月中旬から持続性の白血

球数減少を呈しており、汎血球減少に一致した。しかし、12月中旬から末梢白血球数および単球系細胞百分率の上昇、さらには末梢血中に芽球様細胞の出現が認められた。昭和59年1月の骨髄所見では、有核細胞数は  $42.2 \times 10^4/\mu\text{l}$  に増加しており、うち芽球様細胞が43.6%を占めた。この細胞は8%が peroxidase 染色により陽性を示した。また、大部分の芽球様細胞は  $\alpha$ -naphthylbutyrate esterase 染色に強陽性およびフッ化ソーダ阻害試験により陽性を示した (Fig. 2)。同時に血清リゾチ

Table 2. Laboratory findings on admission

Blood chemistry		Serological studies	
T P	6.0g/dl	CRP	(-)
T Bil	1.0mg/dl	ASLO	×40
I Bil	0.6mg/dl	RA	(-)
GOT	23 IU/l	Coombs	
GPT	20 IU/l	direct	(-)
LDH	417 IU/l	indirect	(-)
Al-p	6.8KAU	LE test	(-)
Ch-E	0.29ΔpH	ANF	(-)
BUN	21mg/dl	Anti-DNA Ab	(-)
Cr	1.0mg/dl	Anti-leukocytes Ab	(-)
UA	4.1mg/dl	Anti-platelets Ab	(-)
Fe	112μg/dl	Donath-Landsteiner	(-)
Vit B <sub>12</sub>	430pg/dl	Paul-Bunnell	(-)
Folic acid	6.0ng/dl	Cold hemagglutinin	(-)
FBS	286mg/dl	Haptoglobin	<10mg/dl

Table 3. Enzyme activities in erythrocytes

Enzyme	Control	Patient
1. Hexokinase	0.23	0.54
2. Glucosephosphate isomerase	14.0	19.9
3. Phosphofructokinase	2.54	3.03
4. Aldolase	0.83	1.30
5. Triosephosphate isomerase	591	716
6. Glyceraldehyde 3-phosphate dehydrogenase	25.6	39.5
7. Phosphoglycerate kinase	29.9	41.3
8. Phosphoglycerate mutase	11.3	22.3
9. Enolase	3.75	5.50
10. Pyruvate kinase	6.25	2.67
11. Lactate dehydrogenase	39.7	59.6
12. Glucose 6-phosphate dehydrogenase	2.56	5.04
13. 6-Phosphogluconate dehydrogenase	2.67	4.01
14. Glutathione reductase	2.50	2.64
15. Glutathione peroxidase	7.69	18.3
16. Adenylate kinase	96.3	92.4
17. Acetylcholinesterase	0.77	0.74

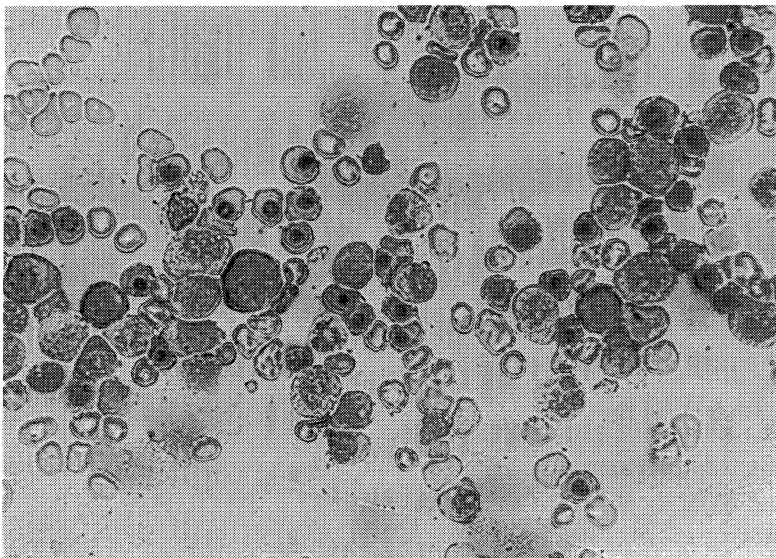


Fig. 1. Bone marrow smear on admission, demonstrating erythroid hyperplasia. (Wright-Giemsa stain, ×400)

ーム値が72.0  $\mu\text{g}/\text{dl}$ の高値, 尿中リゾチーム値が306.0  $\mu\text{g}/\text{dl}$ の高値を示したことから, 本例は急性単球性白血病 (FAB分類  $M_5b$ ) を続発したものと判断した.

急性単球性白血病に対して, 2月からプレドニゾンとシクロホスファミドの投与を開始したが, 効果は認められなかった. そこで, ダウノマイシン, 6-MP およびプレドニゾンの併用療法に変更したところ, 芽球様細

胞は減少した. しかし, 3月から単球系細胞が再び増加したため, BH-ACを加えた4者併用療法を実施したが, 完全寛解が得られず, 3月13日呼吸不全により死亡した. 主要剖検所見は無形成骨髄と肺出血であった (Fig. 3, Table 4).

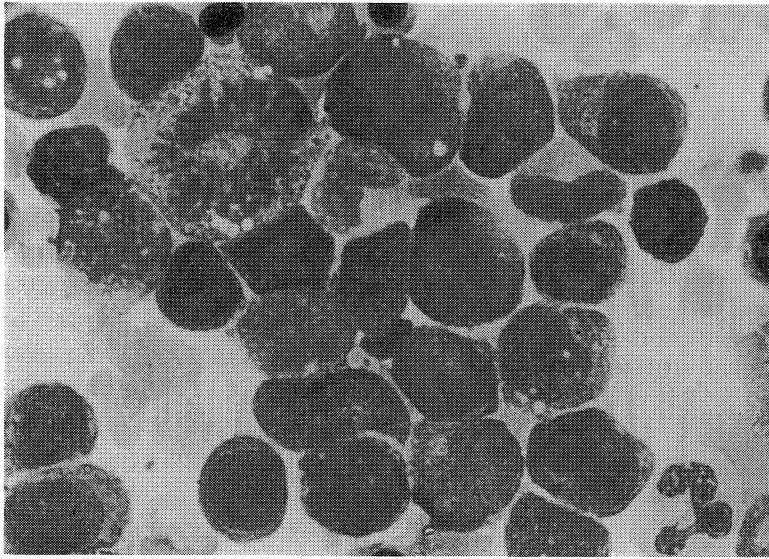


Fig. 2. Bone marrow smear at the onset of acute monocytic leukemia, demonstrating blast cells. (Wright-Giemsa stain,  $\times 1,000$ )

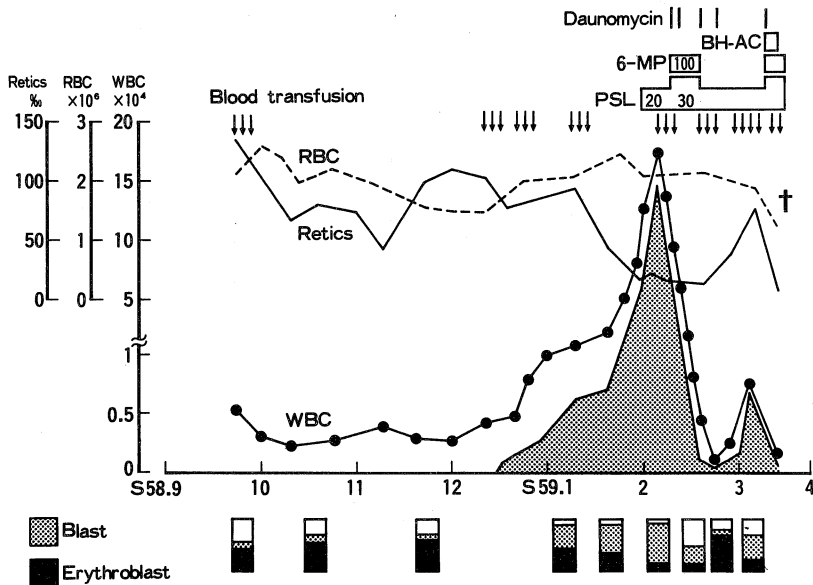


Fig. 3. Clinical course.

## 考 察

本例は、急性単球性白血病の発症に先行して3か月以上持続した溶血所見と赤血球PK活性低下を観察し得た症例である。本例の溶血機序については、異常検査成績が赤血球解糖系酵素であるPK活性の低下のみであり、この活性低下が本症例で認められた溶血に対する唯一の原因と考えられた。

## (1) 先天性および後天性赤血球PK欠乏症

赤血球PK欠乏性溶血性貧血は、遺伝性非球状溶血性貧血の代表的なものであり、本邦では1989年までに57家系65例が報告されている。<sup>4)</sup>大部分は常染色体劣性遺伝様式によるとされるが、軽度の溶血症状を呈するヘテロ接合の家系も一部に知られている。本症は、生下時よ

り輸血を欠かせない症例から完全に代償された溶血に至るまで種々の程度の溶血症状を呈す。その理由は、本症の赤血球PKは構造遺伝子変異に由来する異常PKであるので、症例により変異酵素の機能や酵素活性の安定性が異なるためと考えられている。

一方、赤血球PK活性低下には、遺伝性酵素異常に起因するもの以外に、急性白血病、慢性骨髄性白血病あるいはMDSに合併する後天性酵素異常によるものも報告されている。かかる後天性PK欠乏症では、赤血球PK活性が50%以下に低下することは稀で、臨床的に顕性の溶血症状を示すことが少ないとされている。<sup>1)-3)</sup>

## (2) 白血病に先行する赤血球PK欠乏症

白血病に先行する先天性あるいは後天性赤血球PK欠乏性溶血性貧血については、現在までに本邦例3例<sup>9-7)</sup>、諸外国で4例<sup>9)-11)</sup>の報告がみられる (Table 5)。これらの症例に本例を加えた計8例についてその臨床所見を検討してみると、各症例における赤血球PK活性は正常の20~51%、平均31.6%と高度に低下しており、臨床的に赤血球PK活性低下に起因すると判断される明らかな溶血所見を呈していた。また、8例中7例の末梢血液所見において、初期あるいは白血病発症前に汎血球減少またはbicytopeniaを認めている。骨髄像は全例が赤芽球系過形成を示したが、所見の明らかな4例では骨髄系芽球比率が軽度上昇してMDS類似の血液所見を呈した。さらに溶血症状出現後数か月~1年以内の比較的短期間に

Table 4. Pathological diagnosis in this case



Table 5. Hemolytic anemia with pyruvate kinase deficiency developed acute leukemia

Case	Age Sex	PK activity (% of normal)	Pathogenesis of PK def.	Peripheral blood Retics (%)	Bone marrow	Morphological diagnosis	Outcome
Goebel <sup>9)</sup> (1975)	27 F	51	hereditary	pancytopenia 100	EH	AMoL	—
Helmstädter <sup>9)</sup> (1977)	68 —	20	acquired	leukopenia 90	EH	AML	dead 2M after onset of AML
Tanaka <sup>9)</sup> (1978)	49 M	20	acquired	pancytopenia 28	EH EB	AML	dead 2M after onset of AML
Ohta <sup>9)</sup> (1984)	57 M	26	hereditary	pancytopenia 100	EH EB	AMMoL	dead 5M after onset of AMMoL
Kornberg <sup>10)</sup> (1986)	27 M	29	acquired	pancytopenia 100	EH EB	AML	dead 1M after onset of AML
Balasubramanian <sup>11)</sup> (1989)	19 F	50	acquired	thrombocytopenia 120	EH	AML	—
Ieki <sup>7)</sup> (1990)	44 F	15	hereditary	anemia only 23	EH	AML	dead 11M after onset of AML
Morita (1991)	57 M	42	acquired	pancytopenia 134	EH EB	AMoL	dead 3M after onset of AMoL

EH; erythroid hyperplasia, EB; excess of blasts, AMoL; acute monocytic leukemia, AML; acute myelocytic leukemia, AMMoL; acute myelomonocytic leukemia.

全例が急性骨髄性白血病を発症している。転帰の明らかな6例については、白血病発症後1~11か月以内に全例が死亡している。つまり、赤血球PK欠乏性溶血性貧血に続発した急性白血病の治療成績は、MDSから白血病へ移行した症例と同様にde novo急性白血病に比してきわめて不良といえる。以上の臨床的特徴をまとめると、本症は赤血球PK活性低下に起因する溶血性貧血に続発して汎血球減少あるいはbicytopeniaを呈し、溶血症状出現後比較的短期間の経過で急性骨髄性白血病を発症する予後不良の病態といえる。

### (3) 白血病に先行する赤血球PK欠乏症の病因

赤血球PK活性低下の病因に関しては、既に報告された7例中3例<sup>(6),(7),(9)</sup>では血縁者の赤血球にもPK活性低下が認められており、遺伝性酵素異常に起因することが示唆されている。Ieki et al.<sup>7)</sup>は、白血病に先行する赤血球PK欠乏性溶血性貧血の発症について、遺伝的にヘテロ接合を有する患者赤血球が白血病異常クローン出現により何らかの影響を受けて溶血が惹起されたと推論した。しかし、本症の発症に関連する遺伝性素因の詳細や白血病異常クローンによる溶血惹起機序については、現在のところ不明といわざるを得ない。つまり、白血病に先行する赤血球PK欠乏性溶血性貧血は、潜在的な酵素異常を有する者が急性骨髄性白血病を発症する場合に限り認められる病態なのか、あるいは未知の後天的要因に起因するものなのかという点が疑問として残されている。

本症例では、赤血球内酵素活性に関する家族調査は実施されていないので、遺伝的背景の有無については不明であるが、溶血症状出現時に糖尿病性ケトアシドーシスの合併を認めた。遺伝性赤血球酵素異常症であるG6PD欠乏症では、糖尿病患者におけるアシドーシスや感染症合併などのストレスと溶血症状出現との関連性が以前から指摘されている。<sup>12),(13)</sup>したがって、本例においても、潜在的な酵素異常を有した患者赤血球に全身的な糖代謝異常が作用して溶血が誘発された可能性は否定できない。しかし、溶血症状出現に引き続いて末梢血液像が汎血球減少を呈したことや短期間の経過で急性単球性白血病を発症したことから、白血病に伴う多能性造血幹細胞の質的異常が赤血球酵素異常を惹起した可能性が大きいと思われる。

### (4) 赤血球PK欠乏性溶血性貧血と前白血病

現在、前白血病状態を臨床的に把握する概念として、欧米ではFABグループの提唱するMDS分類<sup>14)</sup>、本邦では不応性貧血の分類<sup>15)</sup>が設定されている。本症例の白血病発症前に認められた汎血球減少や骨髄所見はMDSに一致するものであるが、同時に著明な網赤血球増加を

呈した点が無効造血を本質とするMDSに適合しない。また、不応性貧血の分類では、溶血性貧血の診断基準に合致する例は除外されている<sup>15)</sup>。しかし、本例に認められた特徴的な臨床経過は、前白血病状態における貧血の増悪、あるいは白血病発症への進展機序を探るうえで興味深い。今後、類似症例の集積が必要と思われる。

## おわりに

赤血球ピルビン酸キナーゼ活性低下に起因すると思われる溶血性貧血に急性単球性白血病が続発した1症例を報告した。

本症例の要旨は第123回日本内科学会近畿地方会(昭和62年9月、京都市)において発表した。

赤血球酵素活性の測定をお願いした虎の門病院臨床化学検査部仁科甫啓博士に感謝の意を表する。

## 文 献

- 1) Boivin, P., Galand, C., Hakim, J. and Kahn, A.: Acquired red cell pyruvate kinase deficiency in leukemias and related disorders. *Enzyme* **19**: 294, 1975.
- 2) Abe, S.: Secondary red cell pyruvate kinase deficiency. I. Study of 30 subjects of malignant hematological disorders. *Acta Haem. Jap.* **39**: 247, 1976.
- 3) Vives, J. L., Pujades, M. A., Sierra, J. and Ribera, M.: Characteristics of red cell pyruvate kinase (PK) and pyrimidine 5' nucleotidase (P5N) abnormalities in acute leukemia and chronic lymphoid diseases with leukemic expression. *Brit. J. Haematol.* **66**: 173, 1987.
- 4) 藤井寿一, 三輪史郎: 溶血性貧血の病態と検査一特に赤血球酵素異常症について. *臨床病理* **37**: 1331, 1989.
- 5) 田中龍二, 藤村欣吾, 岡田浩佑, 鎌田七男, 蔵本淳, 岩本俊之, 山下清章, 内野治人, 三輪史郎: 赤血球ピルビン酸キナーゼ欠乏および骨髄細胞染色体異常を伴った急性骨髄性白血病の1例. *臨床血液* **20**: 187, 1978.
- 6) 太田千鶴子, 片山直之, 宇野伸郎, 南 信行, 仮谷嘉晃, 白川 茂: 経過中に急性骨髄単球性白血病を発症した家族性Pyruvate Kinase欠乏性溶血性貧血の1例. *臨床血液* **25**: 75, 1984.
- 7) Ieki, R., Miwa, S., Fujii, H., Kudoh, S., Kimura, H. and Takaku, F.: Patient with pyruvate

- kinase deficiency developed acute myelogenous leukemia. *Am. J. Hematol.* **34**: 64, 1990.
- 8) **Goebel, K. M., Goebel, F. D., Janzen, R. and Kaffarnik, H.** : Haemolytic anemia with hereditary pyruvate kinase instability developing acute leukaemia. *Scand. J. Haematol.* **14**: 249, 1975.
- 9) **Helmstädter, V., Arnold, H., Blume, K. G., Uhl, N. and Hunstein, W.** : Acquired pyruvate kinase deficiency with hemolysis in preleukemia. *Acta Haemat.* **57**: 339, 1977.
- 10) **Kornberg, A. and Goldfarb, A.** : Preleukemia manifested by hemolytic anemia with pyruvate-kinase deficiency. *Arch. Intern. Med.* **146**: 785, 1986.
- 11) **Balasubramanian, R., Aroor, A. R., Gopalakrishnan, K., Shenoy, U. D. Rao, A. V. C. and Rao, B. K.** : A case of pre-leukemia masquerading as haemolytic anemia due to multi-enzymopathy of the red cell. *JAPI.* **37**: 239, 1989.
- 12) **Burka, E. R., Weaver, Z. and Marks, P. A.** : Clinical spectrum of hemolytic anemia associated with glucose-6-phosphate dehydrogenase deficiency. *Ann. Intern. Med.* **64**: 817, 1966.
- 13) **Gellady, A. M. and Greenwood, R. D.** : G6PDd hemolytic anemia complicating diabetic ketoacidosis. *J. Pediat.* **80**: 1037, 1972.
- 14) **Bennett, J. M., Catovsky, D., Daniel, M. T., Flandrin, G., Galton, D. A. G., Gralnick, H. R. and Sultan, C.** : Proposals for the classification of the myelodysplastic syndromes. *Brit. J. Haematol.* **51**: 189, 1982.
- 15) **内野治人** : 不応性貧血—その概念と臨床. *日内会誌.* **76**: 643, 1987.