症 例 報 告

術前 CT にて診断しえた膀胱ヘルニアの 3 例

宇陀市立病院外科
中 辻 直 之, 八 倉 一 晃, 越 智 祥 隆

3 CASES OF BLADDER HERNIA DIAGNOSED BY CT PREOPERATIVELY

NAOYUKI NAKATSUJI, KAZUAKI YAGURA and YOSHITAKA OCHI
Department of Surgery, Uda Municipal Hospital

Received May 24, 2016

Abstract : We report 3 cases of bladder hernia diagnosed by abdominal computed tomography (CT) preoperatively.
Case 1: An 85-year-old male visited us due to right inguinal swelling. He had been treated for right indirect inguinal hernia by McVay repair procedure 21 years ago. CT confirmed that the hernia content was a part of the bladder.
Case 2: A 63-year-old male visited us due to bilateral inguinal swelling. CT revealed a right inguinal hernia and a left bladder hernia.
Case 3: A 64-year-old male visited us due to right inguinal swelling and a lower urinary tract symptom (two-phase micturition). CT showed the herniation of the bladder into the right inguinal region.
Hernia repair was performed using a mesh plug procedure in the 3 cases.

Key words : bladder hernia

緒 言

膀胱ヘルニアは膀胱の一部が骨盤壁から脱出したもので，本邦では自験例を含めて 98 例と稀な疾患である．今回われわれは，術前に CT 検査で膀胱ヘルニアと診断し手術を施行した 3 症例を経験したので，若干の文献的考察を加えて報告する．

症 例

症例 1：85 歳，男性．

主 訴：右鼠径部膨隆，右鼠径部痛．

既往歴：1992 年に右間接鼠径ヘルニアにて当科でヘルニア根治手術（McVay 法）．

現病歴：2008 年より右鼠径部の膨隆を認め，2013 年に痛みを伴うようになったため当科を受診した．

初診時現症：身長 170cm，体重 56kg，BMI（肥満指数）は 19．4（低体重）であった．立位で右鼠径部に

鶏卵大の膨隆を認めた．鼠径ヘルニアの再発を疑い腹部 CT 検査を施行した．

腹部単純 CT 所見：怒責下に施行した CT 検査で，膀胱の一部が右鼠径部に脱出していた（Fig.1）．

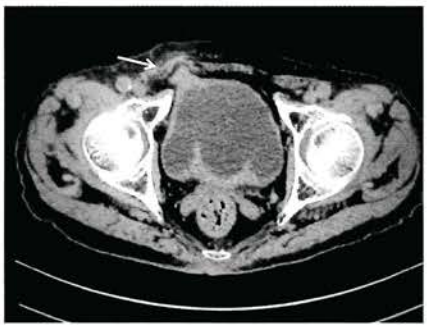

Fig.1. Abdominal CT showed a sliding inguinal hernia involving the bladder in the right inguinal region (arrow).

以上より，膀胱をヘルニア内容とした右鼠径ヘルニア再発と診断した．再発例であり，膀胱壁の損傷を防ぐため，腹圧をかけヘルニアを確認しつつ手術が行えるよう局所麻酔下に手術を施行した．

手術所見：脱出したヘルニア嚢を剥離すると，腹膜前筋膜深層に覆われた膀胱壁を認めた．mesh plug を腹膜前腔に挿入し mesh plug 法による手術を施行した．

術後経過：経過良好で退院した．

症例 2：63 歳，男性．

主　訴：両側鼠径部膨隆．

既往歴：特記すべきことなし．

現病歴：2015 年 2 月に両側鼠径部に膨隆を認めたため当科を受診した．

初診時現症：身長 164cm，体重 63kg，BMI 23．4（普通体重）．右鼠径部にピンポン玉大の膨隆を認め，左鼠径部に鶏卵大の膨隆を認めた．触診で左の膨隆は右と比べ硬くヘルニア内容が腸管以外の可能性が考えられたので CT 検査を施行した．

腹部単純 CT 所見：怒責下に施行した CT 検査で，右鼠径部に腸管の脱出を認め，左鼠径部には膀胱の脱出を認めた（Fig.2）．

以上より，右鼠径ヘルニアおよび左膀胱ヘルニアと診断し，脊椎麻酔下に手術を施行した．

手術所見：右は腸管を内容とする間接鼠径ヘルニアであった．mesh plug法でヘルニア根治術を施行した．

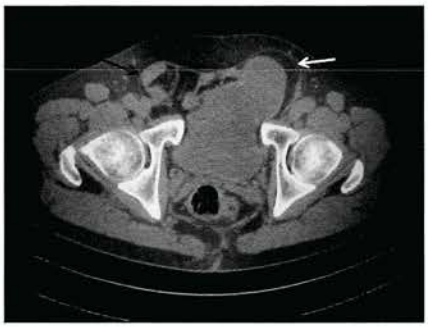

Fig.2. Abdominal CT showed a part of the bladder sliding into the left inguinal region (white arrow) and the small intestine in the right inguinal region (black arrow).

左は外腹斜筋腱膜および横筋筋膜は脆弱で，横筋筋膜を剥離すると腹膜前筋膜深層に覆われた膀胱壁を認めた（直接鼠径ヘルニア）．膀胱壁を還納後に mesh plug を腹膜前腔に挿入し，mesh plug 法でヘルニア根治術を施行した．

術後経過：経過良好で術後 5 日目に退院した．

症例 3：64 歳，男性．

主　訴：右鼠径部膨隆，2 段排尿．

既往歴：糖尿病，高血圧．

現病歴：2010 年 9 月に右鼠径部膨隆を認めたが放置していた．2014 年末頃より膨隆は排尿時の怒責で大きくなり，排尿後に膨隆を用手還納すると，再度自尿（2 段排尿）を認めるようになったため当科を受診した．

初診時現症：身長 163cm，体重 75kg，BMI 28．2（肥満 2 度）．右鼠径部に鶏卵大の膨隆を認めた．2 段排尿を認めたので膀胱ヘルニアを疑い CT 検査を施行した．

腹部単純 CT 所見：怒責下に施行した CT 検査で，

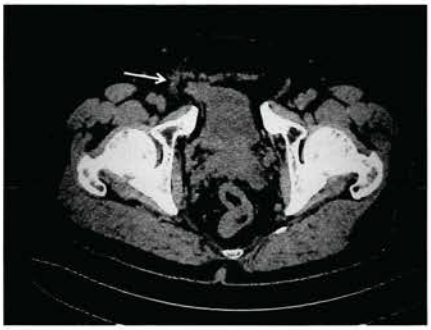

Fig.3. Abdominal CT showed herniation of the bladder into the right inguinal region (arrow).

右鼠径部に膀胱の一部が脱出していた（Fig.3）.

以上より，右膀胱ヘルニアと診断し，脊椎麻酔下に手術を施行した.

手術所見：外腹斜筋腱膜は脆弱で，鼠径管を開放し怒責させると鼠径管後壁に膨隆を認めた．横筋筋膜を剥離すると腹膜前筋膜深層に覆われた膀胱壁が確認された（直接鼠径ヘルニア）（Fig.4）．mesh plug を腹膜前腔に挿入し，mesh plug 法でヘルニア根治術を施行した（Fig.5）.

術後経過：2 段排尿は消失し、術後 5 日目に退院した.

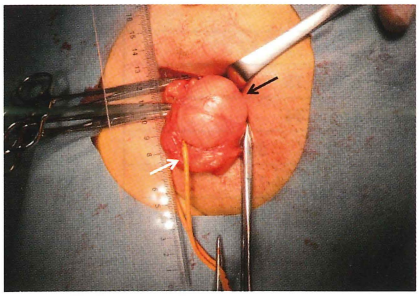

Fig.4. Operation findings: The herniated bladder wall (black arrow) had protruded through the floor of the inguinal canal. The white arrow shows the spermatic cord.

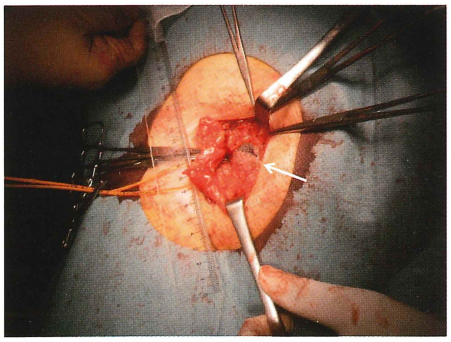

Fig.5. Operation findings: Hernia repair was performed using a mesh plug procedure (arrow).

考　　察

膀胱ヘルニアは欧米では成人鼠径ヘルニアの 1 ～ 4％と報告されている[1]．本邦では，山本ら[2]が 2012 年に集計した本邦報告 83 例に，山本らの報告以降から 2014 年 12 月までに医学中央雑誌にて検索しえた 12 例と自験例 3 例を含めた計 98 例の報告があるのみで稀な疾患である．しかし，術前に膀胱ヘルニアと診断のついていない症例や，術中にヘルニア内容の確認されない症例も多く，実際には報告例以上に膀胱ヘルニアが存在すると考えられる.

膀胱ヘルニアの発生原因は，鼠径ヘルニアの一般成因すなわち内鼠径輪や鼠径管後壁を形成する横筋筋膜の加齢に伴う脆弱化や肥満による腹腔内圧の上昇が主であるが，さらに高齢・手術既往・先天的要素による膀胱支持組織の脆弱性，膀胱壁の先天的・後天的異常，下部尿路通過障害（前立腺肥大・尿道狭窄など）による膀胱拡張・膀胱内圧上昇が挙げられている[3].

欧米に膀胱ヘルニアが多い理由の 1 つとして肥満者の割合の高いことが挙げられており[4]，本邦でも膀胱ヘルニアの 68％が BMI 25 以上の肥満型であったとの報告がある[5]．自験例では 3 例目が BMI 28．2 で肥満型であったが，他の 2 例は肥満型ではなかった.

本邦での膀胱ヘルニア報告 98 例について検討した（Table 1）．平均年齢は 60．3 歳で，男性 87 例，女性 11 例と男性に多く，男性では鼠径ヘルニア同様に女性と比べ加齢に伴う横筋筋膜の脆弱化が激しいこと[6]，さらに下部尿路通過障害が多いことが原因と考えられる.

脱出経路によるヘルニアの分類は，多くの症例で記載が不明でわれわれが文献検索した範囲では，記載のあった 16 例中 13 例（81％）が直接ヘルニアで，3 例（19％）が間接ヘルニアであった．Pasquale ら[7]も膀胱ヘルニアは直接ヘルニアが多いと報告しているが，その割合などの詳細は不明である．一般に成人鼠径ヘルニアは 88％が間接ヘルニアである[8]のに対し，膀胱ヘルニアでは直接ヘルニアが多い．この理由について記載された報告はないが，①先天的・後天的な原因による膀胱拡張や膀胱内圧上昇があると横筋筋膜がより脆弱化しやすい，②膀胱の解剖学的位置が内鼠径輪より Hesselbach 三角部に近い，③腸管と比べ膀胱は構造上内鼠径輪から脱出しにくいことによると推測される.

左右差は右側が 62 例，左側が 26 例で右側に多かった．右側に多いのは，発生学的に右側の精巣下降が遅く腹膜鞘状突起の閉鎖が遅れることが原因と推測している報告が多い[9]．しかし，腹膜鞘状突起閉鎖の遅れは間接ヘルニアの原因ではあるが直接ヘルニアの原因とは考えにくく，膀胱ヘルニアの多くが直接ヘルニア

Table 1. 98 cases of bladder hernia in the Japanese literature

Average age	60.3 years old	
Sex	male	87
	female	11
Classification	indirect hernia	13
	direct hernia	3
	unknown	82
Laterality	right	62
	left	26
	unknown	10
Occasion of diagnosis	preoperative	72
	intraoperative	18
	postoperative	1
	unknown	7
Symptom	inguinal swelling	75
	lower urinary tract symptoms	64
	dysuria	25
	two-phase micturition	18
	pollakisuria	17
	urinary retention	4
	macrohematuria	4
	inguinal swelling on urination	2
	other	13
Type	extraperitoneal type	30
	paraperitoneal type	29
	intraperitoneal type	4
	unknown	35
Final method	operation	82
	reduction and hernia repair	67
	resection and hernia repair	15
	untreated	5
	unknown	11

であることからその関連性は乏しいと思われ，膀胱ヘルニアが右側に多い原因は不明で，今後の症例の集積と検討が待たれる．

診断時期は98例中72例（73%）が術前に診断されていた．術前診断率が高いのは，64例（65%）に何らかの下部尿路通過障害が認められ，術前に膀胱造影や超音波検査・CT検査などが行われていたためと考えられる．

膀胱ヘルニアは，術中に脱出した膀胱壁をヘルニア嚢と誤認することで膀胱損傷の危険性があり，術前診断が極めて重要である．鈴木ら[10]は，膀胱ヘルニアの術前診断率は56例中36例（64%）であるが，術前診断されていない場合も多く，9例（16%）は術中の膀胱損傷ではじめて診断がついたと報告している．

診断方法は，近年CT検査が有用と考えられており[11]．2011年以降の15例はすべてCT検査で診断されていた．しかし，鼠径ヘルニア診察時に本症を疑わなければ通常はCT検査を行なわない場合が多い．自験例では1例目は鼠径ヘルニアの再発が疑われたため，2例目は触診でヘルニア内容が腸管以外の可能性が考えられたため，3例目は2段排尿が認められたためにCT検査を行った．このように術前に何らかの排尿障害を認めたり，普段と違うヘルニア内容を触知した場合には膀胱ヘルニアも念頭に置き，CT検査による術

前評価も考慮すべきであると思われた．自験例はすべて術前CTで膀胱ヘルニアと診断していたことで安全に手術を実施できた．さらに，怒責下にCT検査を行ったことは，ヘルニア内容を確認する上で有用であったと考える．

一方，術中に膀胱ヘルニアと診断された症例は18例（18%）であった．鼠径ヘルニアの術中にヘルニア嚢内に鑑別出来ない臓器を認めた場合，膀胱ヘルニア鑑別のため，膀胱留置カテーテルより生理食塩水を注入することも重要である．

膀胱ヘルニアは脱出した膀胱壁と腹膜との位置関係により，(1) 膀胱のみが滑脱する腹膜外型 (extraperitoneal type)，(2) 腹膜と膀胱がともに滑脱する腹膜側型 (paraperitoneal type)，(3) 腹膜を被った膀胱が滑脱する腹膜内型 (intraperitoneal type) の3型に分類される[3]．分類の記載が明確なものは63例で，腹膜外型が30例(48%)，腹膜側型が29例(46%)，腹膜内型が4例（6%）であった．自験例は3例とも手術時に脱出した膀胱周囲に腹膜は認めず腹膜外型と考えられた．

治療法は，手術が行われた82例中，67例（82%）は鼠径ヘルニア根治術に準じて脱出した膀胱壁の還納と鼠径管後壁補強術が行われていたが，膀胱壁切除が15例（18%）報告されていた．Thompsonら[1]は脱出膀胱切除の絶対適応は，ヘルニア内に膀胱の腫瘍・壊死あるいは憩室が認められる場合としている．後壁補強の手技としては，自験例を含めた最近の12例すべてがメッシュを用いたtension-free repair法で行われていた．その内訳はmesh plug法7例，Direct Kugel法3例，腹腔鏡下手術2例であった．自験例は3例ともmesh plug法を選択し，術後経過は良好で膀胱損傷や再発など認めていない．

結　　語

本邦での膀胱ヘルニアの報告は少ないが，高齢化に伴う前立腺肥大症の増加や，肥満人口の増加により，その数は増えるものと考えられる．日常よく診療する鼠径ヘルニアではあるが，排尿状態の問診を行い何らかの排尿障害を認めたり，触診でヘルニア内容が腸管以外の可能性が考えられる場合には，膀胱ヘルニアも念頭に置き，術中の膀胱損傷を防ぐためにも，CT検査による術前評価を行うことが重要であると考えられた．

文　　献

1) Thompson, J.E., Taylor, J.B., Nazarian, N.and Bennion,R.S.: Massive inguinal scrotal bladder hernias：a review of the literaturewith two new cases. J Urol.**136**:1299-1301,1986.

2) 山本 幸，野宮 明，萩原 奏，鈴木基文，藤村哲也，福原 浩，榎本 裕，西松寛明，石川 晃，久米春喜，井川靖彦，本間之夫：膀胱充満時の膀胱痛を契機に発見された膀胱ヘルニアの1例．泌尿器科．**25**：237-240，2012.

3) Soloway,H.M.,Portney,F. and Kaplan, A.:Hernia of the bladder. J Urol.**81**: 539-543,1960.

4) 高垣敬一，村橋邦康，己野 綾，岸本圭永子，西野光一，曽和融生：陰嚢まで達する鼠径部膀胱ヘルニアの1例．日本臨床外科学会雑誌．**70**：3184-3188，2009.

5) 土屋伸広，長堀 優，星野博之，齋藤健人，上向伸幸，平野 進：術前に診断しえた膀胱ヘルニアの2例．外科．**74**：109-112，2012.

6) 松藤 凡，髙松英夫，村上研一，嶋田 元，棚瀬信太郎：年長児の外鼠径ヘルニアの診療．臨床外科．**63**：1337-1339，2008.

7) Pasquale,M.D.,Shabahang,M.and Evans,S.R.:Obstructive uropathy secondary to massive inguinoscrotal bladder herniation.J Urol.**150**:1906-1908,1993.

8) 長町幸雄：成人鼠径ヘルニアに対するMizrachy手術．消化器外科．**12**：1819-1829，1989.

9) 矢原淳郎，野口正典，野田進士：膀胱ヘルニアの1例．西日泌．**60**：715-717，1998.

10) 鈴木浩司，宮本康二，栗本昌明，清水 明，堀田幸次郎，清水保延，清水幸雄，松波英寿，由良二郎，松波英一，井尾謙介：膀胱ヘルニアの1例．泌尿器外科．**15**：55-58，2002.

11) 丸山晴司，森 恵美子，前田貴司，松隈哲人，松田裕之：Intraperitoneal typeと考えられた膀胱ヘルニアの1治験例．臨床外科．**63**：117-120，2008.