

症例報告

「頸部腫瘍摘出標本で木村氏病が疑われた一例」

南和広域医療企業団南奈良総合医療センター 乾 朝子(CT)、道本 実保(CT)
鴻池 資啓(CT)、中村 修治(CT)
奈良県立医科大学病理診断学講座 畠山 金太(MD)
日本バプテスト病院 中峯 寛和(MD)

1. 内容抄録

背景

木村氏病（軟部好酸球性肉芽腫）は全身の軟部組織、特に頭頸部に好発するリンパ濾胞の新生と好酸球浸潤を伴う炎症性肉芽腫である。

症例

今回我々は頸部腫瘍摘出標本にて、被膜形成が認められず、リンパ濾胞が増生しており、辺縁には多数の好酸球が浸潤していた木村氏病の一例を経験した。その穿刺細胞像ではリンパ球とともに好酸球が出現しており、集塊中に好酸球の集簇が認められたが、病変の推定には至らず、所見のみの報告に留めた。

結論

好酸球の出現に関しては正常リンパ節組織標本を用いた好酸球数算定で末梢血好酸球数が高値の症例では出現数がやや多く、穿刺細胞診では末梢血混入の可能性も含め注意が必要であるが、各種成熟段階のリンパ球とともに好酸球が出現している症例では本疾患の認識が重要である。

Keywords :Cervical lymph node — ABC —
Kimura disease — Eosinophil

2. 本文

緒言

木村氏病（軟部好酸球性肉芽腫）は全身の軟部組織、特に頭頸部に好発するリンパ濾胞の新生と好酸球浸潤を伴う炎症性肉芽腫である。今回我々は頸部腫瘍摘出標本で木村氏病が疑われた一例を

経験したので報告する。

症例

60歳代、男性。既往歴として、高血圧症、前立腺肥大症にて他院通院中。約2週間前より右顎下部の腫脹を自覚し、無痛ではあったが、1週間の経過で増大を認めたため、当院耳鼻科受診。CT、超音波検査（図1）にて同部に複数のリンパ節腫大が疑われ、超音波ガイド下穿刺細胞診が施行されたが、病変の推定に至らず、来院10日後に摘出生検が執行された。

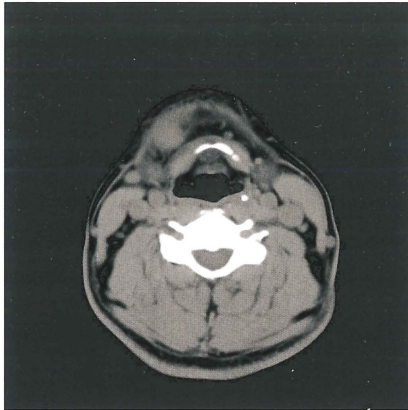
所見

来院時血液検査では軽度の白血球上昇を認めるものの好酸球数は正常範囲であった（表1）。尚、IgEの測定は行われていない。穿刺細胞像はリンパ球とともに好酸球が出現しており、一部集簇する部分が認められた。またこれらとは別に短紡錘形の間質系細胞が少数混在していた（図2）。以上から、『リンパ節の細胞像とは断定できない』と報告した。

摘出標本は径19mmの円形腫瘍で、組織像はリンパ濾胞の過形成からなり、辺縁部に多数の好酸球浸潤が認められた（図3）。しかし、リンパ節構造を示唆する辺縁洞や被膜が認められないことにより、腫瘍は皮下軟部組織に発生した病変と考えられた。免疫染色にてこれらのリンパ球に腫瘍性性格は確認されず、IgE陽性細胞は胚中心に確認された（図4）。

腫瘍内部および胚中心には好酸球浸潤が少ないなど典型的ではないものの、被膜を伴わないリンパ濾胞過形成および辺縁部での著明な好酸球浸潤

CT画像



超音波画像

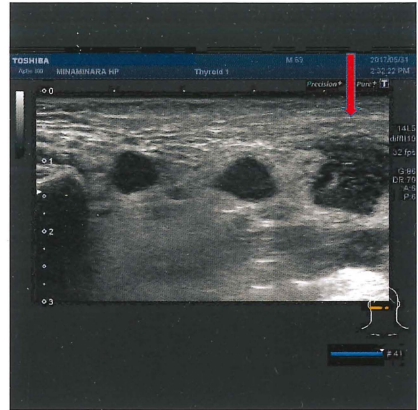


図1 CT、超音波画像

右顎下部に腫瘍性病変を認め、最も大きな病変に対し、穿刺細胞診及び摘出生検が施行された

表1 血液検査結果

WBC $12.3 \times 10^3/\mu\text{L}$ (NE 55.6% LY 30.0% MO 9.2% EO 3.9% BA 1.3%)

RBC $5.01 \times 10^6/\mu\text{L}$ Hb 15.6 g/dl Ht 47.8% PLT $218 \times 10^3/\mu\text{L}$ CRP 0.12 mg/dL

T-BIL 0.48 mg/dL AST 32 U/L ALT 50 U/L ALP 209 U/L γ -GT 38 U/L LDH 194 U/L

ChE 312 U/L CK 583 U/L AMY 56 U/L TP 7.0 g/dL ALB 4.18 g/dL UN 23.8 mg/dL

CRE 0.89 mg/dL UA 4.76 mg/dL IgG4 30.9 mg/dL

Na 139.3 mEq/L K 4.01 mEq/L Cl 106.4 mEq/L Ca 9.62 mg/dL Mg 2.23 mg/dL

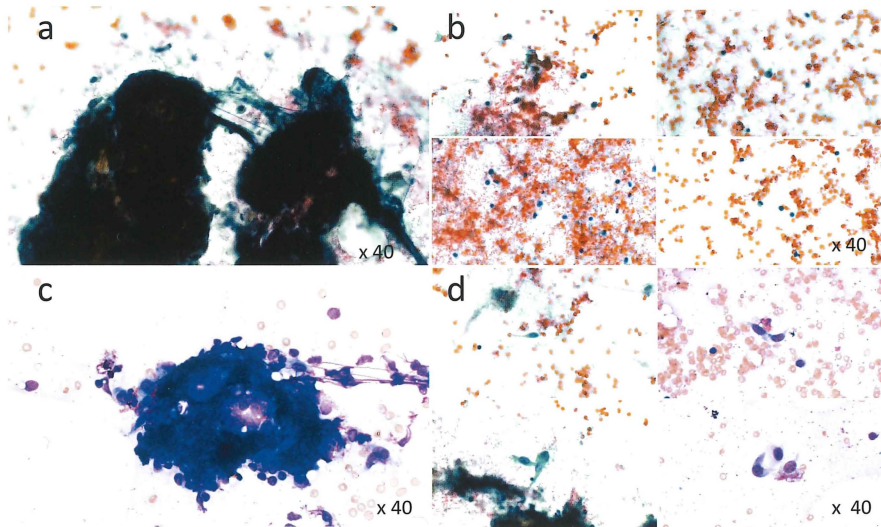


図2 穿刺細胞像

a) 細胞集塊 パパニコロウ染色 対物40倍
c) 細胞集塊 メイ・ギムザ染色 対物40倍

b) 散在性出現 対物40倍
d) 間質由来の細胞 対物40倍

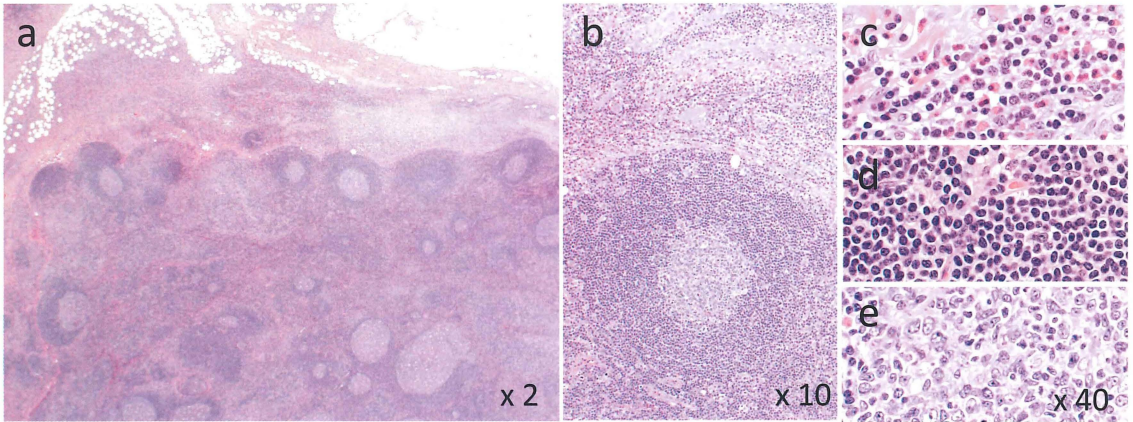


図3 摘出標本組織像 HE染色
 a) 腫瘍辺縁部 対物2倍 b) 腫瘍辺縁部とリンパ濾胞 対物10倍
 c) 腫瘍辺縁部 対物40倍 d) リンパ濾胞辺縁部 対物40倍 e) 胚中心 対物40倍

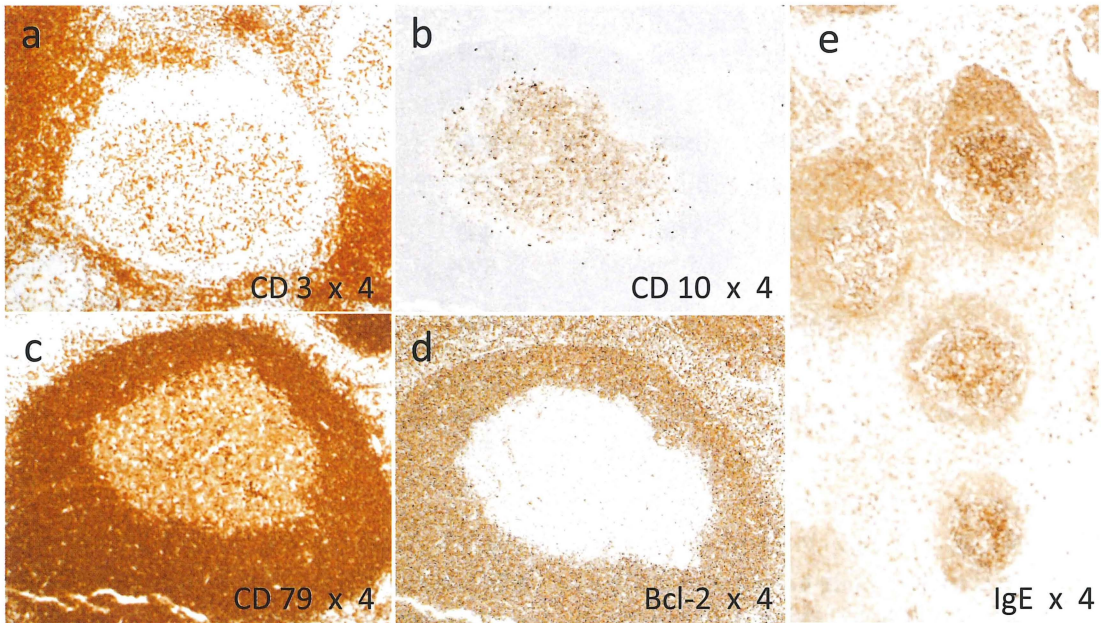


図4 免疫染色
 a) CD 3 対物4倍 b) CD 10 対物4倍 c) CD 79 対物4倍 d) Bcl-2 対物4倍
 e) IgE 対物4倍

に基づき、本例を木村氏病と診断した。

腫瘍内の好酸球分布を確認するため、本症例に加え別の木村氏病2例および対照として胃癌、甲状腺癌の手術時に摘出されたうち長径10mm以上のリンパ節5例を用いて、腫瘍辺縁部及び中心部を対物40倍でそれぞれ10視野鏡検し、好酸球数を算

定した。木村氏病は2例ともに辺縁部、中心部ともに多数の好酸球が出現していたが、本症例の中心部はごく少数であった(表2)。また、対照とした正常リンパ節でも血中好酸球数の高い症例では好酸球が確認された(表3)。

表2 木村氏病と本症例の好酸球算定結果

木村氏病

症例 No	年代、性別	部位	WBC数(/ μ l)	Eo %	鏡検位置	出現視野数	出現個数幅	10視野平均
1	40、M	左顎下	5200	7.6	辺縁	10	34-120	63.3
					中心	10	16-108	56.1
2	40、M	右耳下	12700	19.0	辺縁	10	12-152	75.6
					中心	10	31-196	103.5
本症例		右顎下	12300	3.9	辺縁	10	98-173	139.7
					中心	10	1-11	4.1

表3 正常リンパ節の好酸球数算定結果

症例 No	年代、性別	部位	WBC数(/ μ l)	Eo %	鏡検位置	出現視野数	出現個数幅	10視野平均
1	60、M	胃周囲	4900	9.7	辺縁	4	1-2	0.5
					中心	3	3-12	2
2	60、M	胃周囲	5300	4.6	辺縁	4	1-5	1.1
					中心	4	1-3	0.7
3	60、F	胃周囲	11400	3.0	辺縁	1	1	0.1
					中心	2	1	0.2
4	60、F	胃周囲	6300	2.4	辺縁	2	1	0.2
					中心	1	1	0.1
5	60、F	甲状腺周囲	6500	1.0	辺縁	2	1	0.2
					中心	1	1	0.1

考察

木村氏病は1948年、木村ら¹⁾が系統的に報告し、1959年飯塚²⁾により独立した疾患として確立された。その臨床的特徴は皮下軟部組織の無痛性腫瘤であり、検査所見では末梢血好酸球、血清IgEの上昇を認める疾患である。その原因としてI型アレルギーが関与している可能性が示唆されているが、未だ不明である。³⁾本例においても血清IgE測定や、アレルギー検索は実施されておらず、原因の推定には至らなかった。また、本例のように好酸球や血清IgEの上昇を認めない症例も報告されている。^{4,5)}

東アジア地域の若い男性に多く、429例の統計を行った石井⁶⁾は男女比6.3:1、発症年齢は2歳から76歳で平均年齢24.8歳と報告している。60歳代では全体の約1.8%ときわめて稀である。全身性疾患であるが頭頸部に多く(全体の70~80%)、とくに耳下腺部、次いで顎下腺部に好発する。

木村氏病の組織学的特徴は、被膜を持たない腫瘤形成、リンパ濾胞の増生、強い好酸球浸潤を特徴とする好酸球性肉芽腫であり、通常腫瘤全体に多数の好酸球が分布している(表2)。しかし、本症例は腫瘤の周辺には多数の好酸球浸潤を認め

るものの、腫瘍の内部には少数であったが、これは本疾患の病態の一部として矛盾しないものと考えられた。辻下ら⁷⁾も部分的に好酸球が少ない症例を報告し、好酸球浸潤の程度は部位により種々であるため、木村氏病を疑う場合は部位を変えて数回の穿刺を行うことで、本症を穿刺細胞診で推定し得ると述べている。しかし、正常リンパ節でも好酸球が出現する事が示唆され(表3)、注意が必要である。

鑑別診断(特に多数の好酸球が出現する疾患)として、好酸球浸潤に富むホジキンリンパ腫やAngiolymphoid hyperplasia with eosinophilia (ALHE)⁸⁾がある。これら疾患の特徴的な所見としてホジキンリンパ腫ではHodikin細胞やReed-Sternberg細胞の出現、ALHEの組織像では未熟な毛細血管の増生や血管内皮細胞の腫大⁹⁾などが挙げられる。木村氏病はリンパ濾胞の増生が特徴であり、好酸球とともに胚中心由来の種々の成熟段階のリンパ球が混在する事、上記疾患に特徴的な細胞が認められない事が鑑別点となる。

まとめ

腫瘍周囲に多数の好酸球浸潤を認めた木村氏病の一例を報告した。本疾患は稀ながら頭頸部、特に耳下部、顎下部に多いとされており、穿刺細胞診でリンパ球とともに好酸球が認められた場合は本症も鑑別診断に含める必要がある。

謝辞

症例の一部を鏡検させて頂いた公益財団法人天理よろづ相談所病院病理診断部ならびに高橋明徳氏に深謝いたします。

本論文に関して、開示すべき利益相反状態は存在しない。

文献

- 1) Kimura T, Yoshimura S, et al. On the unusual granulation combined with hyperplastic changes of lymphatic tissue. *Trans Soc Pathol Jpn.* 1948; 37(2): 179-80.
- 2) 飯塚 栄: 好エオジン球性リンパ腺炎およびリンパ肉芽腫症—木村氏病の提唱—. *日大医誌* 1959; 18: 900~908.
- 3) 谷光徳晃、久行敦士、永澤昌: 木村病の一例耳鼻咽喉科展望 Vol. 45 (2002) No. 5 P373-380
- 4) 茶谷彩華, 田村 舞, 他: 末梢血好酸球増多を伴わず、後頭部に生じた木村氏病の一例. *日本臨床皮膚科医会雑誌* 2012; 66: 610~614.
- 5) 野田さわこ, 井 隆司, 他: 頬部に生じた木村氏病(軟部好酸球形肉芽腫)の初期病変が疑われた一例. *日本口腔外科学会雑誌* 2015; 61: 379~383.
- 6) 石井正則: 木村氏病について—4例の経験と本邦429例の臨床的観察. *耳展* 1982; 25: 407~416.
- 7) 辻下亜紀子, 八代 享, 他: 木村病の細胞学的検討. *日本臨床細胞学会雑誌* 1998; 37: 27-31.
- 8) Henry K: Angiolymphoid hyperplasia with eosinophilia. In Barnes L, Eveson JW, Reichart P, and Sidransky D, eds; *WHO Classification of Tumors, Pathology and Genetics of Head and Neck Tumours*. IARC Press, Lyon, 2005; 338-340
- 9) 小田幸江 他: 舌に発生した angiolymphoid hyperplasia with eosinophilia (ALHE) の1例. *耳鼻* 44: 780-785, 1998.