

# 第13回奈良県臨床細胞学会ワークショップ

日時：平成31年1月26日(土)

午後1時～5時

場所：奈良県立医科大学

講演会テーマ「膵・胆管の症例」

## 膵胆道病変診断の基礎

奈良県立医科大学 病理診断学講座 森田 剛平 (Morita Kohei)・MD

### 1. はじめに

膵胆道病変は予後が悪く、また進行が早いいため、手術適応を逸さない為に早急な診断、加療が望まれる疾患である。加療に際しては組織学的な悪性の確認が望まれるが、組織採取が難しい病変であり、多くの場合は細胞診断が確定診断となる。

一方で、全細胞診断検体における膵胆道病変の数は少なく、多くの細胞検査士、細胞診断医にとって馴染みがなく十分な経験を積むことが難しい領域である。診断に際しては日本臨床細胞学会の提唱する「貯留胆汁細胞診の判定基準」を参考とされている事が多いと思われるが、細胞変性により特にクロマチンパターンの確認が困難である事がしばしばあり、また膵胆道上皮に特徴的な構造変化を「腫瘍性の異型」と誤認してしまう事があり、診断に難渋することも多いと思われる。

今回、我々が日常的に膵胆道病変診断で注意している事や臨床との関わりなどについて述べるが、日々の診療の一助となれば幸いである。

### 2. 本文

#### I. 胆道病変

胆道は肝内胆管から肝外胆管及び胆嚢、ファーター乳頭部に至る。本邦においては、肝内胆管癌は「原発性肝臓癌取扱い規約」、肝外は「胆道癌取

扱い規約」にて診断されるが、いずれも胆管上皮を発生母地とする腫瘍であり、組織学的にも類似する（膵管上皮もほぼ同様の細胞像、組織像を呈する）。

組織型としては、しばしば扁平上皮や神経内分泌腫瘍への分化を示す腫瘍があるものの、大部分が腺癌であり、細胞診断における役割も「癌（腺癌）か否か」がほとんどを占める。必然的に最大の鑑別診断は胆管炎・胆嚢炎となるが、胆道上皮は他部位の腺上皮と比較して乳頭状の増生を呈することが多く、また良性であっても著明な乳頭状増生や不規則な重積性、Roman bridge様の構造異型などを呈することがある。また変性が加わっていることがまれではなく、変性による変化をクロマチンの著明な増量や核形不整と捉えてしまう事もある。子宮頸部などと異なり組織生検による評価が難しいため、細胞診断はスクリーニングではなく「確定診断」となり得ること、悪性度が高く進行も早い事から「グレーゾーン診断」は積極的な手術加療となり得る事を加味し、過剰診断とならないように注意する必要がある（精査を求める目的にClass IIIやClass IVとの評価を行うと、それが臨床的に悪性の確定診断と取られる可能性がある事を知っておく）。

確定診断の難しい症例であっても再検にて十分

量の異型細胞が採取されることもあり、「再検を希望」することも必要である。

画像診断の進歩により臨床診断の正診率は高いが、胆石が存在していても癌が合併している事や、またCTやERCPなどの診断時には結石が脱落している事もあり、臨床診断はあくまで参考とすべきである。

## II. 膵病変

膵臓は外分泌細胞である腺房細胞、分泌液の通り道を被覆する膵管上皮、内分泌細胞であるランゲルハンス島の3種の細胞からなる臓器である。腫瘍の大部分を腺癌（管状腺癌）が占めるものの、他の組織型型もまれというほどではなく、しばしば診断に遭遇する。組織分類が多彩であるものの、形態（画像診断）を基に整理して考えると理解しやすい（Figure）。依頼書に「膵腫瘍」とのみ記載され、画像確認ができない場合も、膵管内病変であるならば〇〇が推定される、などと記載することで、臨床診断との齟齬が回避できる事もある）。

### A. 充実状病変

穿刺細胞診がなされることが最も多い疾患であり、ほとんどの場合は腺癌（管状腺癌）である。腫瘤影が比較的類円形かかなり不整か、膵外にも及ぶかが鑑別のポイントとなる。

膵管癌の細胞診断は前述の胆道の腺癌と同様である。

時として神経内分泌腫瘍（NET）や腺房細胞癌（ACC）、SPN（Solid pseudopapillary neoplasm）などが鑑別となる事がある。典型像では診断は可能であるが、これらを細胞像のみで鑑別することは困難である。術式も含めた治療方針などの臨床的な取り扱いとしては、「膵管癌ではない」事が最も重要であり、その旨を記載すれば最低限の治療方針は検討可能と考えられる。

### B. 嚢胞性病変

膵管との連続性が無い嚢胞性病変は、本邦にお

いて穿刺されることはほとんどない（欧米では嚢胞性病変への穿刺が行われている）が、嚢胞壁に肥厚ないし結節・充実部（特に画像検査で造影されるもの）を認めた場合に、それらに対する狙い撃ち細胞診が行われることがある。多くは粘液性嚢胞腺腫ないし（膵管との連続性が確認できない）IPMNの悪性化診断であるが、時としてNET、ACC、SPNなどの嚢胞性病変である場合がある。また、膵管癌は時として大型腺管を形成し、画像上は多嚢胞性病変と診断される事がある。

### C. 膵管内病変

膵液細胞診またはERCP擦過細胞診として提出される。変性による影響を受けやすい。

ほとんどの場合はIPMNの悪性化診断であり、通常の膵癌診断と変わりはない。組織学的な鑑別としてはITPNが挙げられるが、細胞学的な鑑別は困難であり、また治療方針に大きな変わりはないため鑑別の必要性は低い。

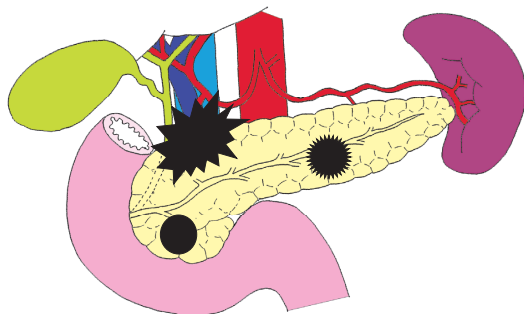
臨床的な膵管内病変として知っておくべき疾患は、NETやACC、及び破骨型巨細胞を伴う退形成癌が挙げられる。特に破骨型巨細胞を伴う退形成癌症例の場合、細胞検体に悪性細胞が確認できない症例であっても、破骨型巨細胞が確認できればその可能性を示唆する事ができる。

膵管狭窄である場合（特に充実部が確認できない場合）は臨床的に上皮内癌が疑われている事が多い。近年は早期治療のために上皮内癌を積極的に切除する傾向にあり、グレーゾーンの細胞診断（Class IIIやSuspiciousなど）でも手術に踏み切る根拠の1つとなり得るため、より慎重な診断が必要であると考ええる。

### 3. 終わりに

膵胆道病変についての注意点も含め、解説した。膵胆道病変は生検などの組織検体採取が困難な臓器であり、今後も細胞検体が確定診断において重要な役割を果たすと考えられる。接する機会の少ない臓器ではあるが、これまで述べた事などを日々の診療の参考にして頂ければ幸いである。

### 充実状病変



境界が不整  
形態も不整  
隣外へ及ぶ

膵管癌  
(腫瘤形成性膵炎)



類円形  
境界は不整

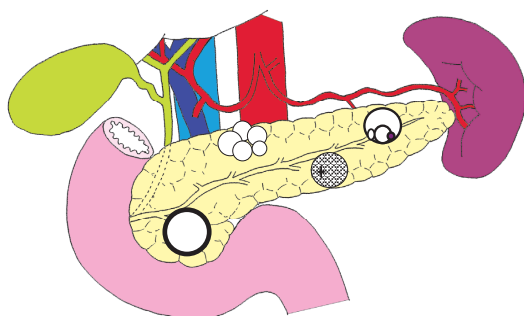
膵管癌  
粘液癌  
腺房細胞癌  
腫瘤形成性膵炎



類円形  
境界は明瞭

神経内分泌腫瘍  
腺房細胞癌  
SPN  
漿液性腫瘍 (充実状)

### 嚢胞性病変



多嚢胞性  
(主膵管拡張)

IPMN  
膵管癌 (Large duct type)



Cyst in cyst

粘液性腫瘍  
漿液性腫瘍 (Oligocystic)



微小嚢胞

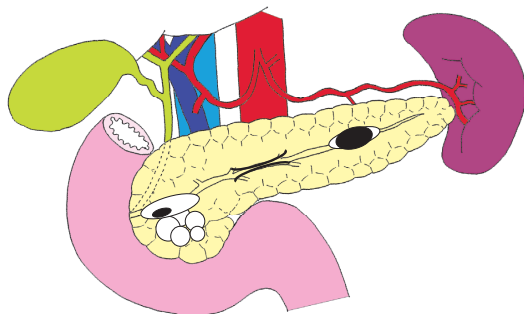
漿液性腫瘍



厚い(造影される)  
壁を持つ嚢胞

SPN  
神経内分泌腫瘍  
腺房細胞癌  
(膵管癌)  
皮様嚢腫 (膵尾部)

### 膵管内病変



多嚢胞性  
主膵管拡張

IPMN  
貯留嚢胞 (膵炎 or 上皮内癌)



主膵管拡張+結節  
(ほぼ結節に一致)  
周囲の膵管拡張なし  
(±実質内にMassあり)

ITPN  
退形成癌  
神経内分泌腫瘍  
腺房細胞癌



膵管狭窄

上皮内癌 (±浸潤部)  
膵炎