

転移性肝癌に対するマイクロ波凝固療法

榛原町立榛原総合病院外科

吉田英晃, 越智祥隆, 瀧順一郎, 西沼亮

健生会奈良大腸肛門病センター

稲次直樹, 吉川周作

組合立国保中央病院外科

吉川高志, 吉村淳

奈良県立三室病院外科

金泉年郁

MICROWAVE COAGULATION THERAPY FOR METASTATIC LIVER CANCER

HIDEAKI YOSHIDA, YOSHITAKA OCHI, JUNICHIRO TAKI and TORU NISHINUMA

Department of Surgery, Haibara Municipal General Hospital

NAOKI INATSUGI and SHUSAKU YOSHIKAWA

Kenseikai Nara, Coloproctology Center

TAKASHI YOSHIKAWA and ATSUSHI YOSHIMURA

Department of Surgery, National Insurance Union Medical Center of Nara

TOSHIFUMI KANAIZUMI

Department of Surgery, Nara Prefectural Mimuro Hospital

Received April 15, 1998

Abstract: In order to evaluate the effect of microwave coagulation therapy for metastatic liver cancer, nine cases of colorectal cancer and one case of duodenal cancer were studied. Hepatectomy was not done in all cases. Microwave coagulation therapy was done with sonographically guide percutaneous insertion of a needle-electrode (P-MCT). Treated metastatic liver nodules were under 3 cm in diameter. Primary lesions were treated by radical excision. P-MCT was repeated 5 to 6 times to treat one nodule. Six of 10 patients had metachronous liver metastasis. Liver tumors were detected at 4-to 8-month intervals. Whenever a nodule was detected, P-MCT was performed. In 3 of 6 patients there were no signs of recurrence after 12 to 42 months of follow up, including no elevation in CEA levels. Achieving a recurrence-free state in 3 patients with metachronous metastatic liver cancers was the best indication of P-MCT. But multiple liver metastases were found in another two patients who had received P-MCT. In these two patients, P-MCT was not

indicated, chemotherapy was also done. Another 4 patients had synchronous liver metastasis. Intraoperative microwave coagulation therapy or enucleation of hepatic tumor was done at primary operation. All patients were alive without recurrence of hepatic tumor but with high CEA levels. One patient was found to have a lung metastasis 18 months after primary operation. Chemotherapy was used to treat these 4 patients. It can be concluded that P-MCT is effective in reducing the tumor mass of synchronous liver metastasis, but that combined chemotherapy is necessary.

(奈医誌. J. Nara Med. Ass. 49, 167~174, 1998)

Key words : metastatic liver cancer, microwave coagulation therapy, colorectal cancer, chemotherapy

はじめに

転移性肝癌に対しさまざまな療法が試みられているが、肝切除が唯一、予後向上の可能性がありそれ以外の方法ではその効果が望めないのが現状である。我々はさまざまな理由で肝切除が行えなかった転移性肝癌の対し経皮的マイクロ波凝固療法(percutaneous microwave coagulation therapy : 以下, P-MCT)を行い、その治療効果と適応限界につき検討したので報告する。

対象症例

症例は10例(Fig. 1), 原発巣は大腸癌が9例, 十二指腸癌が1例。男性7例, 女性3例。異時性肝転移が6例, 同時性肝転移が4例。年齢は44~75歳(平均64.4歳)。いずれも治療開始時には肝臓以外に転移巣はなく, 原発巣に対し根治手術が行われている。腫瘍の進行度はstage II 5例, stage III 1例, stage IV 4例。同時性肝転移例はいずれもH₃であった¹⁾。治療を行った腫瘍は26結節, 大きさは径15~30mm(平均21.5mm)。同時性肝転移は全例術中に腫瘍の核出術, マイクロ波凝固療法(O-MCT)またはその両方を行った。再手術は症例8に横行結腸癌の再切除とO-MCTを行ったのみである。肝切除は全例行っていない。その理由は頻度順に再手術の拒否, 癌多発, 癌告知が出来ず再手術出来なかった, 高齢などであった。

P-MCTの方法

局所麻酔を行い, 超音波ガイド下に14G誘導針を腫瘍の近傍まで挿入した。内針を抜去後太さ1.6mm, 長さ30cmのマイクロ波電極を誘導し腫瘍内に電極を挿入留置した。同軸ケーブルを用いて電極とマイクロ波発生装置(日本商事)を接続した。マイクロ波照射の設定条件は60W×60秒または120秒。発生するマイクロバブルで

電極の確認が困難となるため, 電極の先端をまずエコープロブから最も遠い腫瘍の辺縁まで挿入し, 1~1.5cm間隔で引き抜きながら凝固を繰り返した。腫瘍径が3cmの場合1回の穿刺で3~4か所凝固することになる。1回目の穿刺後でも超音波で腫瘍の未穿刺部を描出出来た場合は2回目の凝固療法を行った。治療は週2回行い, 径3cmの腫瘍で5~6回凝固治療した。P-MCT後1時間の安静で食事摂取や外出が可能であった。

治療効果の判定

超音波像では凝固直後はマイクロバブルのためハイエコー像を呈した(Fig. 3)。その後徐々にエコーレベルは低下し, 1か月以上経過してもエコーレベルはやや高いが境界が不明瞭化した(Fig. 4)。これを有効とした。

computed tomography(以下CT)像では凝固部に一致して, 円型または紡錘型のlow density areaとなり(Fig. 5, 6), enhance効果は認められなかった。

組織学的検索を16Gツルカット針による腫瘍生検を行い, 腫瘍に対する壊死効果を検討した。

血清 carcinoembryonic antigen(以下CEA)値を測定し治療効果を判定した(Fig. 2)。

合併症

電極刺入部周囲に軽い熱傷を認めるも短期間で治癒した。他の合併症を認めなかった。

治療成績(Fig. 1, 2)

異時性肝転移例は超音波またはCT検査で初回1結節認め, その後数か月間隔で1結節ずつ転移巣を認めた。P-MCTは結節を認める都度施行した。12~42か月のフォローアップで全例凝固部に再発を認めなかった。症例1, 2, 3のCEA値は正常を維持している。症例4は新たな転移巣や凝固部に再発を認めていないがCEA値は




Fig. 1. clinical course of 10 cases

mean 24.1M

(month)

● pre-treatment

○ no recurrence

↓ P-MCT

※※ peroral chemotherapy

※ hepatic arterial infusion chemotherapy

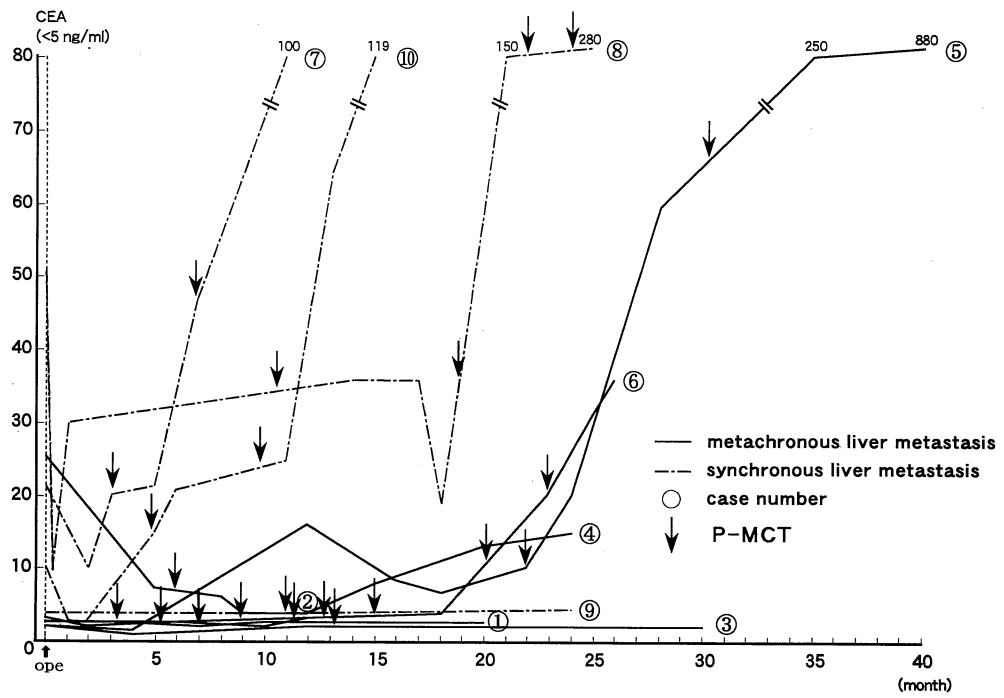


Fig. 2. changes of serum CEA levels

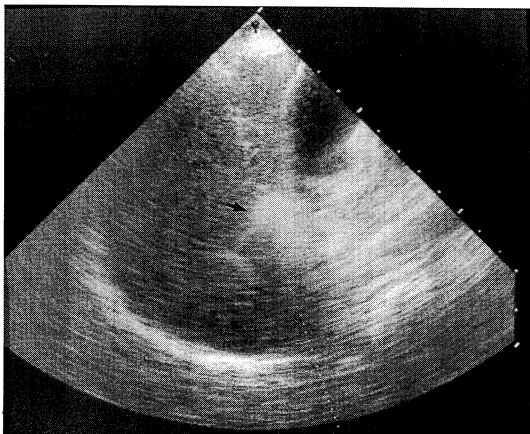


Fig. 3. Ultrasonography of case I just after P-MCT, shows very high echogenic lesion at S₅ (arrow).

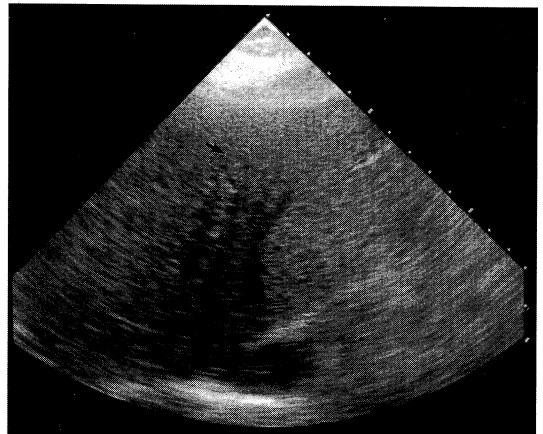


Fig. 4. Figure shows ultrasonography oh case I two months after P-MCT. Liver cancer at S₃ gets opaque (arrow).

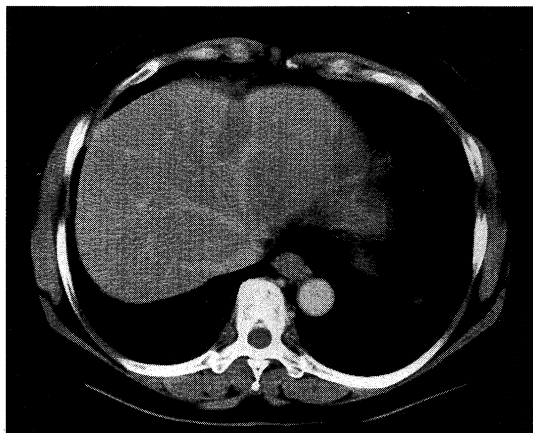


Fig. 5. CT of case I, two months after P-MCT, shows spindle shaped low density area at S₃. Showing complete necrosis of metastatic liver cancer.

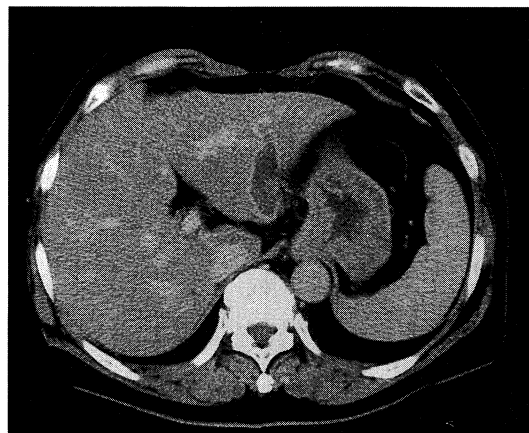


Fig. 6. CT of case I two months after P-MCT shows spindle shaped low density area at S₂. Showing complete necrosis of metastatic liver cancer.

高値を示しており、嚴重にフォローアップ中である。全例経口での制癌剤投与を行っている。症例5, 6は数回のP-MCT後、超音波とCT検査で肝両葉に多数の新たな転移を認めた。CEA値も異常高値を示し、P-MCTの適応外と判断した。現在リザーバーよりの制癌剤の動注療法を行っている。同時性肝転移例は全例術中に可及的にO-MCTまたは腫瘍の核出を行った。フォローアップ中に転移巣を発見する都度P-MCTを施行した。超音波やCT検査では全例凝固部に再発を認めていないがCEA値は4例中3例が異常高値を示しており、リザーバーよりの制癌剤動注療法を併用した。CT during arterial portography(以下CT-AP)で多数の転移巣の存在が疑われた症例10は2回のP-MCT後両側肺野に転移を認め、P-MCTの適応外となった。現在全身化学療法中である。10例のフォローアップ期間は12~42か月(平均24.1か月)であるが、全例生存している。

症例供覧(Fig. 1)

症例I(異時性肝転移・症例番号1)女性・59歳、下行結腸癌、高分化型腺癌、stage III b, ss, n₂(+), P₀, H₀, M(-), 結腸左半切除, D₃郭清¹⁾。術後4か月目のCTで肝転移の疑いがあり、CT-APを行い、肝S₃に20×20mmの転移巣を認めた(Fig. 7)。P-MCTを3回計11か所に行いCTで著効と判断できた(Fig. 5)。同時期の超音波検査でも著効と判断できた(Fig. 4)。初回のP-MCT後3か月目の超音波検査でS₅に15×12mm大の

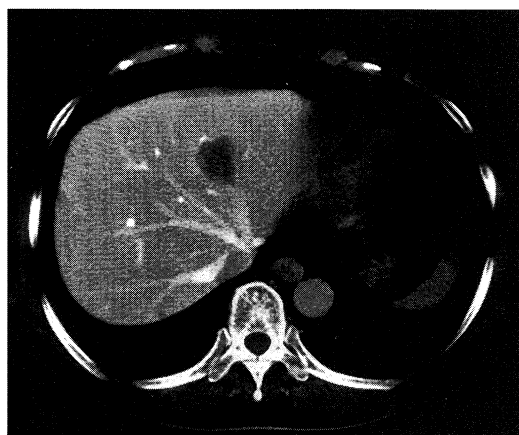


Fig. 7. CT-AP of case I shows low density area at S₃.

転移を認め、2回目のP-MCTを行った(Fig. 3)。さらに6か月後の超音波検査でS₂に29×27mmの転移巣を認め(Fig. 8)、3回目のP-MCTを行った。P-MCT後2か月目のCTで腫瘍部は紡錘型のlow density areaになり、凝固壊死効果が認められた(Fig. 6)。開腹手術後1年9か月現在CT・超音波検査で新たな肝転移巣を認めていない。CEA値(Fig. 2), CA 19-9値も正常値を呈している。

症例II(同時性肝転移・症例番号7)男性・75歳、直腸癌、高分化型腺癌、stage IV, se, n₂(+), P₀, H₃, M

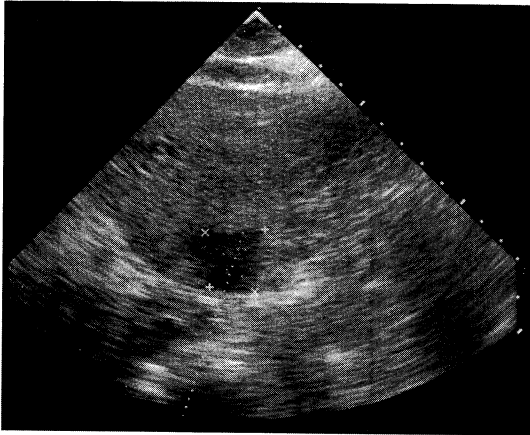


Fig. 8. Ultrasonography shows the 3rd metastatic liver cancer of case I at S₂.

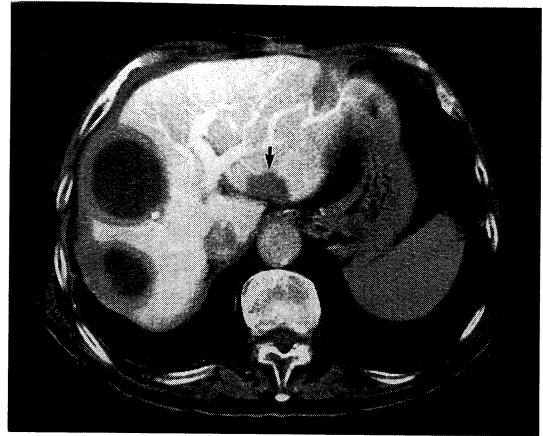


Fig. 9. CT-AP of case II four months after primary operation, shows a new liver cancer at S₂ (arrow). Another low density area shows post enucleation of the liver cancer at primary operation.

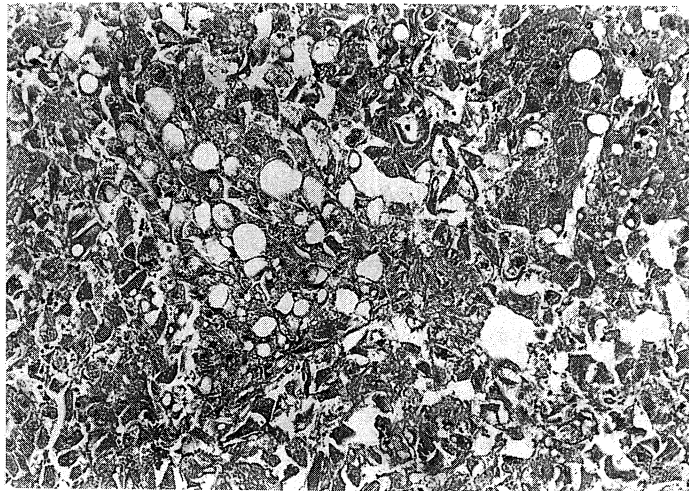


Fig. 10. The liver biopsy specimen of hepatic tumor at S₂. 4 months after P-MCT shows severe necrosis.(10×10)

(一), 低位前方切除, D₂ 郭清¹⁾, 肝腫瘍核出.

症例は術前の CT および術中超音波検査で肝 S₃, S₄, S₆ にそれぞれ 1 個, S₈ に 2 個の転移結節を認めた. S₈ の小さい結節は O-MCT を行い, その他の結節はマイクロ波凝固の上, 核出術を行った (Fig. 1). 術後 3 か月目の CT-AP で肝 S₂ に 20×25 mm の転移巣を認め (Fig. 9), P-MCT を行った. さらに 4 か月後の CT・超音波検査で S₃ に新たな転移巣を認め, 2 回目の P-MCT を行い著効

を認めている. 術後 12 か月現在, 凝固部に再発を認めていない. P-MCT 後 5 か月目の肝 S₂ の腫瘍生検でも強い壊死の所見が見られた (Fig. 10). しかし, CEA 値が高値を示しており (Fig. 2), リザーバーよりの制癌剤動注療法を併用している.

考 察

転移性肝癌に対する治療法は肝切除が最も有効である

が²⁾、肝切除の対象となる症例は少なく、ほとんどの症例は肝切除以外の療法が適応になっている。肝切除が行えない場合、肝動脈化学療法³⁾、肝動脈塞栓療法(TAE)⁴⁾、経皮的エタノール注入療法(PEIT)⁵⁾、そして全身化学療法⁶⁾が行われている。しかしこれらの療法では予後を改善する効果は得られていない。田伏⁷⁾によって肝切除用に開発されたマイクロターゼはさまざまな分野でその利用法が研究されている。経皮的マイクロ波凝固療法⁸⁾もその進歩のひとつで、低侵襲で腫瘍の制癌剤の感受性や vascularity にかかわらず抗腫瘍効果がみられる事で注目されて来ている。今回我々はさまざまな理由で肝切除が出来なかった転移性肝癌 10 例に対しこの療法に対する P-MCT の効果とその適応限界について検討した。報告した症例の最大腫瘍径は 3 cm で、1 回の穿刺で 3~4 か所凝固し、1 結節当たり 3~5 回の穿刺を行った。平均 24 か月のフォローアップで凝固部に再発を認めていない(Fig. 1)。肝切除を行った症例にしばしば残肝再発がみられ、再肝切除が積極的に行われておりその意義も評価されている⁹⁾。しかし、再肝切除可能な症例は少なく¹⁰⁾、ほとんどの症例が非切除療法の適応になっている。供覧の症例 I は初回に肝 S₃ に転移巣を認めた。その後 3~4 か月間隔に肝 S₅, S₂ と全く異なった肝区域に転移巣を認めている。この様は経過をたどる症例にその都度肝切除の同意を得ることは困難である。報告の異時性肝転移例はすべてがこの様は経過で発見されており(Fig. 1)、抗腫瘍効果と患者に与える侵襲を加味すると症例 1, 2, 3 は最もよい P-MCT の適応症例と考えている。この様に、治療を行うには早い時期に転移巣を発見する必要がある、CT または超音波で新たな転移巣を発見したり、CEA 値の急上昇を認めたら CT-AP でさらに正確な病巣を把握するように努めている。CT-AP で診断が出来ても、CT・超音波検査で描出出来ない場合は CT-AP の所見を基にして 3~4 週間間隔に超音波検査を行っている。微小転移病巣の発見には CT-AP が最も有力な診断方法とされている¹¹⁾。報告の 10 例の内 CT-AP で微小転移巣が疑われた症例 5, 6 は最終的には CT・超音波検査で肝両葉に多数の転移を認め、P-MCT の適応外となっている。しかし、CT-AP は検査の煩わしさや侵襲を伴うため頻回に行えない難点がある。最近超常磁性体酸化鉄粒子造影 MRI による転移性または原発性肝癌の診断能が CT-AP に匹敵するとして注目されている^{12,13)}。簡便で低侵襲のため利用価値のある検査と考え、肝転移が疑われる症例に試みている。異時性肝転移で短期間内に肝両葉に多数転移巣を認める場合(症例 5, 6)は P-MCT の適応はなく、リザーバーよりの制癌剤動注療法を行っ

ている。同時性肝転移例は術前術中に可及的に転移巣を発見し、術中に MCT または腫瘍の核出をおこなっている。術後に新たな転移巣を認める都度 P-MCT を行うことで肝転移巣をある程度までコントロール出来、mass reduction の意味で P-MCT は同時性肝転移例にも適応があると考えている。しかし、CEA 値が高値を示す症例が多く、微小肝転移巣や肝外転移巣の存在が疑われる。このような症例にはリザーバーよりの制癌剤動注療法または全身化学療法が必要となる。症例 10 は P-MCT 後凝固部に再発を認めていないが肺転移を認めたため全身化学療法を行っている(Fig. 1)。

ま と め

転移性肝癌に対する P-MCT の効果とその適応限界につき検討し、以下の結論を得た。

- (1)腫瘍径 3 cm 以下の転移性肝癌に対し、P-MCT で高い凝固壊死効果がみられた。
- (2)異時性肝転移例で異なった時期に異なった肝区域に転移巣を発見しても結節数が少なければ、その都度 P-MCT を行う事により高い治療効果が得られ、P-MCT の最も良い適応であった。
- (3)同時性肝転移例でも術中の MCT と術後の P-MCT で肝転移巣のコントロールが可能で、癌の mass reduction 効果が得られた。
- (4)P-MCT 後超音波や CT 検査で凝固部に再発を認めなくとも CEA 値が高値を示す症例が多く、転移性肝癌には微小転移巣の存在や全身転移が予測されるため、制癌剤の併用が必要であった。
- (5)短期間で肝臓に多数転移した症例や肝外転移例は P-MCT の適応外であった。

文 献

- 1) 大腸癌研究会編：大腸癌取扱い規約。改訂第 5 版，金原出版，東京，1994。
- 2) Ochiai, T., Sasako, M., Mizuno, S., Kinoshita, T., Takayama, T., Kosuge, T., Yamazaki, S. and Maruyama, K. : Hepatic resection for metastatic tumor from gastric cancer : Analysis of prognostic factors. *Br. J. Surg.* 81 : 1175-1178, 1994.
- 3) 熊田 卓, 中野 哲, 武田 功, 杉山 恵一, 長田 敏正, 浦野 文博, 磯辺 和男, 谷川 誠, 片野 義明 : 肝悪性腫瘍に対するリザーバーを利用した動注化学療法の有用性について, *肝臓.* 31 : 44-52, 1990.
- 4) 吉田 英晃, 深井 泰俊, 吉川 高志, 堀田 敦夫, 桜井 隆久, 畑 芳樹, 堀川 己清, 松本 宗明, 福岡 敏幸, 大

- 石 元, 打田日出夫, 松森 武: 大腸癌肝転移例に対し制癌剤混入 Lipiodol を併用した肝動脈塞栓術後に肝切除を行った 7 治験例. 日消外会誌. **20**: 2619-2622, 1987.
- 5) 孟 真, 清水 哲, 山田玲子, 稲葉将陽, 木谷勇一, 藤沢 順, 白石龍二, 富田康彦, 有田峯夫: 転移性肝癌に対する経皮超音波下エタノール注入療法. 横浜医. **42**: 703-707, 1991.
- 6) 佐藤 温, 栗原 稔, 佐々木常雄, 松川正明, 神谷尚志, 山本 亘, 藤森基次: 転移性肝癌に対する全身化学療法: 適応と治療成績. 消外, **18**: 1685-1693, 1995.
- 7) **Tabuse, K.**: A new operative procedure of hepatic surgery using a microwave tissue coagulator. Arch. Jpn. Chir. **48**: 165-172, 1979.
- 8) 関 寿一, 国枝恒治, 佐藤正博, 加納東彦, 若林正之, 中川泰一, 城知 宏, 内山正三, 井上恭一: 大型肝細胞癌に対する局所治療(経皮的マイクロ波凝固療法および経皮的エタノール注入療法用治療). 肝臓 **33**: 466-472, 1992.
- 9) **Fong, Y., Blumgart, L. H., Cohen, A., Fortnet, J. and Brennan, M. F.**: Ann. Surg **220**: 657-662, 1994.
- 10) 山本順司, 小菅智男, 島田和明, 高山忠利, 山崎晋, 赤須孝之, 杉原健一, 森谷宜皓: 転移性肝癌の外科治療: 適応と治療成績. 消外, **18**: 1655-1662, 1995.
- 11) **Matsui, O., Takashima, T., Kadoya, M., Suzuki, M., Hirose, J., Kameyama, T., Choto, S., Konishi, H., Ida, M., Yamaguchi, A., and Izumi, R.**: Liver metastasis from colorectal cancers: Detection with CT during arterial portography. Radiology **165**: 65-69, 1987.
- 12) 広橋伸治, 広橋里奈, 上田耕司, 角谷真澄, 佐伯光明: 超常磁性体酸化鉄粒子(SPIO)造影 MRI による非肝細胞性腫瘍の診断. 映像情報 Med. **29**: 739-744, 1997.
- 13) 広橋伸治, 打田日出夫, 大道里奈, 北野 悟, 田仲三世子, 大石 元: 肝細胞癌の検出能における MR imaging 用網内系造影剤超常磁性体酸化鉄粒子の有用性. 日医放線会誌. **53**: 469-471, 1993.