

## 横紋筋融解症を頻回に発症した1剖検例

奈良県立医科大学第1内科学教室

田宮正章, 金内雅夫, 栗岡英行, 水野麗子  
中谷秀隆, 松田尚史, 椎木英夫, 土肥和紘

奈良県立医科大学病態検査学教室

藤本眞一, 中野博

奈良県立医科大学第1病理学教室

美島健二, 市島國雄

奈良県立医科大学神経内科学教室

村田顕也

### AN AUTOPSY CASE OF RHABDOMYOLYSIS WITH REPETITIVE MYOLYSIS EPISODES

MASAAKI TAMIYA, MASAO KANAUCHI, HIDEYUKI KURIOKA,  
REIKO MIZUNO, HIDETAKA NAKATANI, TAKASHI MATSUDA  
HIDEO SHIIKI and KAZUHIRO DOHI

*First Department of Internal Medicine, Nara Medical University*

SHINICHI FUJIMOTO and HIROSHI NAKANO

*Department of Clinico-Laboratory Diagnostics, Nara Medical University*

KENJI MISHIMA and KUNIO ICHIJIMA

*First Department of Pathology, Nara Medical University*

KENYA MURATA

*Department of Neurology, Nara Medical University*

Received 7, 1999

*Abstract*: A sixty-year-old male was admitted to our hospital because of myalgia. He had been admitted to our hospital four times due to similar myalgia episodes after flu-like symptoms. The diagnosis of rhabdomyolysis was made by laboratory data which showed severe elevation in serum level of creatine kinase and myoglobin. On the fourth hospital day, he died from heart failure following acute renal failure, although hemodialysis had been started. Autopsy was performed and revealed myolysis, but no other evidence to confirm the mechanism of rhabdomyolysis in the present case. Repetitive myolysis episodes could also occur in patients with rhabdomyolysis.

(奈医誌. J. Nara Med. Ass. 50, 273~276, 1999)

**Key words** : acute renal failure, rhabdomyolysis, viral infection

## はじめに

横紋筋融解症(rhabdomyolysis)は、骨格筋の融解や壊死によって筋細胞成分が血中に遊出する病態であり、急性腎不全の原因疾患の約10%を占めると報告されている<sup>1)</sup>。その原因としては外傷性と非外傷性のものがあるが、その原因にかかわらず急性腎不全に対する適切な治療が重要になることには変わりはない。著者らは、5回の横紋筋融解症発作を繰り返した後に急性腎不全を併発して死亡した1剖検例を経験し、発症原因が不明の横紋筋融解症の病態を究明するのに有用であると考えられたので若干の文献的考察を加えて報告する。

## 症 例

患者：60歳，男性

主訴：両下肢の筋痛と脱力

職業歴：プレハブの製造業。薬品の取り扱い歴はない。

家族歴：長兄が腎臓病，次兄が肝硬変。

既往歴：20歳時に腎臓結石。

現病歴：昭和60年12月頃，感冒様症状に続いて両大腿部に筋痛が出現したが，数日後に自然に軽快した。平成3年1月に発熱と咳嗽に引き続いて下肢の筋痛と四肢近位筋の脱力を自覚した。近医の検査で血清CK値の上昇を認め，横紋筋融解症と診断され，当科に入院した。平成4年2月と平成5年12月にも同様の症状が出現したが，特に治療せず，いずれも自然に軽快している。平成7年1月に発熱と咳嗽に引き続いて下肢の筋痛と褐色尿が出現したので再入院した。なお，発熱時に軽度の食欲不振を自覚しており，嚥下困難も軽度認められた。

入院時身体所見：身長170cm，体重70Kg。血圧120/70mmHg，脈拍90/分，整。皮膚は，軽度に弛緩しており，ハンカチ徴候が陽性である。結膜に貧血と黄染を認めない。心音は純で，心雑音を聴取しない。呼吸音は正常肺音で，副雑音を聴取しない。腹部は平坦，軟で，肝・脾・腎を触知しない。下腿に浮腫を認めない。四肢筋力は近位筋が中等度～高度，遠位筋が軽度の筋力低下を認め，立位は不能であった。筋の圧痛を認めた。握力は右が10kg，左が8kg。

入院時検査成績：尿検査では，尿潜血および尿糖が陽性であった。血液学検査は，赤血球数と白血球数の増多加え，ヘマトクリット値とヘモグロビン値の上昇を示

した。血液生化学検査では，GOT，GPT，ALD，LDH，およびCKに高度の上昇が認められた。血清蛋白の軽度の低下，血中尿素窒素値の上昇，ごく軽度の低ナトリウム血症を認めた。血中・尿中ミオグロビンと血中乳酸値は著増しており，CKアイソザイムはMM分画が96.1%であった。一方，自己抗体は陰性であり，インフルエンザA，B，コクサッキーA9，B3，B4，B5，パラインフルエンザ1，2，3，EBVでのウイルス抗体価は，2週間後に採取したペラ血清で有意の変化を示さなかった(Table 1)。

胸部レントゲン検査：心胸比が49%であり，肺野にも異常を認めなかった。

心電図所見：異常を示さなかった。

筋電図所見：左上腕二頭筋に軽度の低振幅電位を認めたが，全体には多相性電位，干渉波の減少等の神経原性変化が主体であった。

阻血下前腕運動負荷試験：駆血した前腕の肘静脈での血中乳酸値とビルビン酸値がそれぞれ阻血前の9.1mg/dlと0.7mg/dlから阻血後には27.2mg/dlと1.4mg/dlへ著増しており，解糖系代謝機構は正常の反応を示した。

Table 1. Laboratory data on admission

Urinalysis		Biochemistry	
Protein	1.0 g/day	T-Bil	1.0 mg/dl
Occult blood	3 +	GOT	269 IU/l
Sugar	1.0 g/dl	GPT	96 IU/l
Sediment		ALD	306 IU/l
RBC	1~4 /hpf	LDH	1,784 IU/l
WBC	5~9 /hpf	CK	20,480 IU/l
Hyaline cast	10~19 /hpf	CK isozyme MM	96.1 %
granular cast	10~19 /hpf	ChE	409 IU/l
		Amy	77 IU/l
		TP	5.5 g/dl
Hematology		Alb	3.4 g/dl
RBC	611 × 10 <sup>4</sup> /μl	BUN	36 mg/dl
Ht	52.5 %	Scr	0.6 mg/dl
Hb	18.6 g/dl	Na	132 mEq/l
WBC	10,000 /μl	K	4.7 mEq/l
Plt	11.5 × 10 <sup>4</sup> /μl	Cl	95 mEq/l
ESR	8 mm /1 hour	Ca	8.5 mEq/l
		Myoglobin	
		serum	>300 ng/ml
		urine	>600 ng/ml
		Lactate	36.2 mg/dl

左上腕二頭筋の筋生検所見：HE染色像では、筋線維は正常であり、神経原性変化を示す小角化線維や萎縮線維は認められない。また、筋原性変化を示す円形の筋線維の大小不同、中心核、筋線維の壊死像は認められず、細胞浸潤も認められなかった。

入院後経過：入院時血液検査では、CKは、20,480 IU/lに著増しており、頂値が56,380 IU/lに達した。輸液と利尿薬の投与を開始したが、腎不全状態が徐々に悪化した。第2病日に血液透析を開始したが、透析中に血圧が低下するなど血行動態が不安定であり、第4病日にうっ血性心不全で死亡した。

病理解剖所見：横隔膜筋に筋融解像が確認されたが、筋の再生像や炎症所見を欠いていた。他の筋組織の標本は得られなかった。心臓は求心性に軽度肥大しており、左前下行枝と右冠動脈に冠動脈硬化が認められた。肺にはうっ血が認められたが、梗塞像はなかった。胸水貯留はなかった。腎に遠位尿管上皮細胞の平坦化と刷子縁の菲薄化が認められたが、尿管内に円柱はなく、尿管壊死像も認められなかった。肝には小葉中心性の脂肪変性とうっ血像が認められた。なお、横紋筋融解症の原

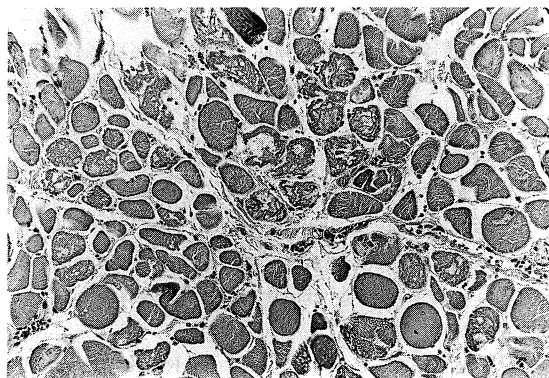


Fig. 1. Light microscopic findings of autopsy specimen (muscle in diaphragma). Some of muscle cells were completely destroyed (HE×129).

Table 2. Autopsy findings

Major diagnosis	Rhabdomyolysis
Minor diagnosis	1. Pulmonary congestion, but no pleural effusion
	2. Concentric left ventricular hypertrophy, but no pericardial effusion
	3. Atherosclerosis of aorta (mild)
	4. Fatty degeneration of liver
	5. Mucosal bleeding of colon

因を特定し得る病理所見はなかった(Fig. 1)(Table 2).

## 考 察

横紋筋融解症は、骨格筋細胞がなんらかの原因で融解したために筋細胞内成分が血中に溶出し、その結果として血中クレアチンキナーゼ、血中・尿中ミオグロビンなどが増加することから診断される<sup>1)</sup>。横紋筋融解症の原因としては、筋が直接に損傷される外傷性のものと、そうでない非外傷性のものに分けられる。外傷性の横紋筋融解症は、過激な運動後に発症する例が全体の約半数を占めている<sup>1)</sup>。非外傷性の原因としては、感染(細菌、ウイルス)、低リン血症、低カリウム血症、糖尿病性ケトアシドーシス、代謝性ミオパチ、アルコール、悪性高体温症、向精神薬を主とする薬物などが挙げられる<sup>2)</sup>。

本例は、冬季に感冒様症状に続いて脱力などの症状が出現しており、血中CKの測定から横紋筋融解症が発見された。本例での横紋筋融解症の原因は、病歴から外傷性が否定的されることと、発作時毎に感冒様症状が先行していることから、ウイルス感染が強く疑われた。ウイルス感染症についてはインフルエンザ、パラインフルエンザ、コクサッキーなどに続発した例<sup>4-7)</sup>が報告されているが、本例では今回の入院時に検索し得たウイルス抗体価から原因となるウイルスを特定することができなかった。細菌感染症に続発するものも報告されている<sup>8,9)</sup>が、本例では明らかな細菌感染の所見がない。

本例では臨床的に急性腎不全が認められ、剖検所見で遠位尿管管の上皮細胞の平坦化と刷子縁の菲薄化が認められたが、急性尿管壊死像を認めなかった。このことは、臨床的な診断概念である急性腎不全の組織学的所見が幅広いスペクトラムを有しているためと考えられた<sup>10)</sup>。

本例では、入院時検査成績でヘマトクリット値とヘモグロビン値が高値であり、横紋筋融解症とこれに続発した急性腎不全の発症および進展に脱水が関与した可能性がある。その機序として、1)脱水による高浸透圧血症が筋細胞膜に直接に障害を与えて横紋筋融解症の発症に一部関与したこと、2)横紋筋融解によって血中に溶出したミオグロビンが尿管管上皮を障害して急性腎不全を発症させたのであるが、高度の脱水がこの腎不全発症を助長させたことが考えられる。

一方、本例は、横紋筋融解症を頻回に発症していることから、骨格筋の代謝異常も否定できない。阻血下前腕運動負荷試験で乳酸値が著増する正常の反応を示したこと、発症が比較的高齢であること、および筋肉以外に症状が認められないことから、糖原病III型、V型、およびVII型、カルニチン・パルミチン・トランスフェラーゼ欠

損症, ミトコンドリア異常症などは否定的と考えられた。薬物による横紋筋融解症の報告<sup>11)</sup>は多いが, 本例は感冒様症状出現に特定の薬物が処方されたことがなく, 薬物の関与も否定的である。

また本例では, 病理解剖の機会が得られたにもかかわらず, ウイルス性炎症などの横紋筋融解症の原因を示唆する所見が得られなかった。本例の横紋筋融解症発症の原因を単独の要因で説明するのは難しいが, 発症直前に必ず感冒様症状を伴うことや入院時の血液学的検査でヘマトクリット値の上昇を認めたことから, ウイルス感染で発症した横紋筋融解症に脱水が助長因子として働いたと考えるべきであろう。また Ohno ら<sup>12)</sup>は, 頻回に発症した横紋筋融解症の兄弟例についての検討からミトコンドリア DNA 欠損によるエネルギー伝達系異常の存在を推測しており, ミトコンドリアでの筋細胞の代謝異常が横紋筋融解症の発症と関連するという。またミトコンドリア以外では, ATP 依存性電解質輸送系の存在する細胞膜での障害<sup>2)</sup>を推測する報告もあり, 本例でもこれら遺伝子レベルでの障害が横紋筋融解症の発症に関与した可能性を完全には否定し得ない。

## ま と め

感冒様症状に引き続いて横紋筋融解症を頻回に発症し, うっ血性心不全のため死亡した 1 剖検例を経験し, その原因としてウイルス感染, 助長因子として脱水の関与が推測された。横紋筋融解症では, 発作を頻回に繰り返す症例が存在するので, 一旦は症状が軽快した場合でも長期, 厳重に監視することが欠かせないと考えられた。

## 謝 辞

稿を終えるにあたり, 御助言, 御校閲を賜った奈良県立医科大学神経内科学教室錫村明生助教授に深く感謝致します。

(本論分の要旨は第 148 回日本内科学会近畿地方会(平成 7 年 12 年, 大阪)で発表した。)

## 文 献

- 1) 花井順一: 横紋筋融解症一その成因と治療。総合臨牀 45: 1661-1662, 1996.
- 2) Poels, P. J. E. and Gabreëls, F. J. M.: Rhabdomyolysis: a review of the literature. Clin. Neurol. Neurosurg. 95: 175-192, 1993.
- 3) 吉田 豊, 永田義毅, 広田幸次郎, 柴田恵三, 石瀬淳, 北 義人, 金兼弘和: 多臓器不全を合併したイ

ンフルエンザ A ウイルス感染の 1 症例。日集中治療医会誌. 4: 375-380, 1997.

- 4) Tanaka, T., Takada, T., Takagi, D., Takeyama, N. and Kitazawa, Y.: Acute renal failure due to rhabdomyolysis associated with Echo virus 9 infection: a case report and review of literature. Jpn. J. Med. 28: 237-242, 1989.
- 5) Pesik, N. T. and Otten, E. J.: Severe rhabdomyolysis following a viral illness: a case report and review of the literature. J. Emergency Med. 14: 425-428, 1996.
- 6) 小泉和輝, 横山浩二, 西尾充史, 柴田真吾, 小堤園雄, 山口美樹, 佐藤典宏, 安河内太郎, 澤田賢一, 小池隆夫: 単純ヘルペスウイルスが原因と考えられた virus associated hemophagocytic syndrome (VAHS). 臨床血液 37: 40-45, 1996.
- 7) Berry, L. and Braude, S.: Influenza A infection with rhabdomyolysis and acute renal failure—a potential fatal complication. Postgrad. Med. J. 67: 389-390, 1991.
- 8) 寺本信嗣, 福地義之助, 松瀬 健, 笹平直樹, 江頭正人, 須藤英一, 片山弘文, 大賀栄次郎, 鳥羽研二, 大内尉義: streptococcus pneumoniae 呼吸器感染症に伴って横紋筋融解症を認めた老年者の 2 例。日老医会誌. 31: 49-53, 1997.
- 9) Aso, K., Utsunomiya, Y., Hirano, K., Shike, T., Imasawa T., Omura K., Tomonari H., Kawamura, T., Kuriyama, S. and Sakai, O.: Rhabdomyolysis associated with bacteremia due to streptococcus viridans. Internal Medicine 34: 785-789, 1995.
- 10) Kim Solez: Pathology of the Kidney (Heptinstall RH, ed), 4th ed., Little, Brown and company, Boston, pp. 1235-1314, 1992.
- 11) Chu, P. H., Chen, W.-J, Chiang, C.-W. and Lee Y-S: Rhabdomyolysis, acute renal failure and hepatopathy induced by Lovastatin monotherapy. Jpn. Heart J. 38: 541-545, 1997.
- 12) Ohno, K., Tanaka, M., Sahashi, K., Ibi, T., Sato, W., Yamamoto, T., Takahashi A. and Ozawa T.: Mitochondrial DNA deletions in inherited recurrent myoglobinuria. Ann. Neurol. 29: 364-369, 1991.