

心大血管術後の呼吸不全に対する非侵襲的陽圧換気法 (NIPPV) の使用経験

内藤 洋 川田 哲嗣 坂口 秀仁 多林 伸起
上田 高士 平井 勝治* 福岡 篤彦** 谷口 繁樹

心大血管術後の呼吸不全に対して、挿管することなくマスクを用いて陽圧換気を行う非侵襲的陽圧換気法 (NIPPV) を施行し、良好な結果を得た。症例 1: 63 歳, 男性, COPD を合併した弓部大動脈瘤に対して人工血管置換術を施行した。術後 5 日目に抜管したが, COPD の急性増悪のため, 再挿管となった。抜管後の呼吸補助を目的に, 術後 14 日目に NIPPV を開始した。徐々に圧補助を減らし, 18 日目に NIPPV から離脱しえた。症例 2: 67 歳, 男性, 狭心症に対して冠状動脈バイパス術を施行した。術翌日に抜管したが, 3 日目に無気肺による低酸素血症となった。高濃度酸素投与および持続陽圧呼吸目的に NIPPV を開始した。速やかに症状の改善を認め, 術後 7 日目に NIPPV から離脱しえた。NIPPV は心大血管術後の呼吸不全に対して有用であり, 積極的に試みてもよいと思われた。日心外会誌 32 巻 2 号: 94-97 (2003)

Keywords: NIPPV, 術後呼吸不全, COPD

Noninvasive Positive Pressure Ventilation (NIPPV) for Patients with Acute Respiratory Failure after Cardiovascular Surgery

Hiroshi Naito, Tetsuji Kawata, Hidehito Sakaguchi, Nobuoki Tabayashi, Takashi Ueda, Katsuji Hirai*, Atsuhiko Fukuoka** and Shigeki Taniguchi (Department of Surgery III, Intensive Care Unit* and The Second Department of Internal Medicine**, Nara Medical University, Kashihara, Japan)

NIPPV provides positive pressure ventilation through a face mask without intubation. We performed NIPPV for 2 patients with acute respiratory failure following cardiovascular surgery. (Case 1) A 63-year-old man, who had had COPD (Hugh-Jones class III), underwent replacement of the aortic arch. He was extubated after 5 days. However, he was re-intubated under controlled ventilation because of deterioration of his respiratory condition. The patient had NIPPV after extubation on postoperative day 14 because he was alert and had no cardiovascular compromise. On the 18th postoperative day he was weaned from NIPPV. (Case 2) A 67-year-old man underwent coronary artery bypass surgery. On the next day he was extubated, but he suffered from hypoxemia due to impaired respiratory condition on postoperative day 3. The patient underwent NIPPV instead of conventional mechanical ventilation because his condition was stable except for respiration. Respiratory condition improved quickly and he was weaned from NIPPV on the 7th postoperative day. NIPPV is an effective method for managing patients with acute respiratory failure after cardiovascular surgery. Jpn. J. Cardiovasc. Surg. 32: 94-97 (2003)

近年, 高齢者に対する心大血管手術の増加とともに, 術後の呼吸管理に難渋する症例をしばしば経験する。一方, 呼吸器内科領域では, 慢性閉塞性肺疾患 (chronic obstructive pulmonary disease: COPD) の急性増悪などに対して非侵襲的陽圧換気法 (noninvasive positive pressure ventilation: NIPPV) が施行され, 良好な結果が報告されている¹⁾。今回われわれは, 弓部大動脈人工血管置換術後の COPD 急性増悪症例, および, 冠状動脈バイパス術後の低酸素血症症例に対して, NIPPV を施行し良好な

結果を得たので報告する。

症 例 1

症例: 63 歳, 男性。

診断: 遠位弓部大動脈瘤。

5 年前より COPD を指摘されており, 入院時は Hugh-Jones III 度であった。Room air 下での動脈血ガス分析で PaO₂ 58 Torr と低酸素血症を認めたが, その他, 血液検査では異常値を認めなかった。呼吸機能検査では, FEV₁ 1.66 l, FEV_{1%} 60.8%, %VC 90.7% と閉塞性換気障害を認め, DLco 11.01 ml/min/Torr と拡散障害も認めた。胸部レントゲン写真では左第 1 弓の突出および全肺野の透過

2002 年 3 月 28 日受付, 2002 年 8 月 30 日採用
奈良県立医科大学第三外科, *集中治療部, **第二内科
〒 634-8522 橿原市四条町 840

性亢進を認めた（図1）。胸部CT検査では、遠位弓部大動脈に最大径 55 mm の囊状の瘤を認め、両肺はびまん性の肺気腫であった（図2）。手術は胸骨正中切開、脳分離体外循環下に弓部大動脈人工血管置換術を施行した。術直後より、低酸素血症を呈したため、NO 吸入療法を施行し

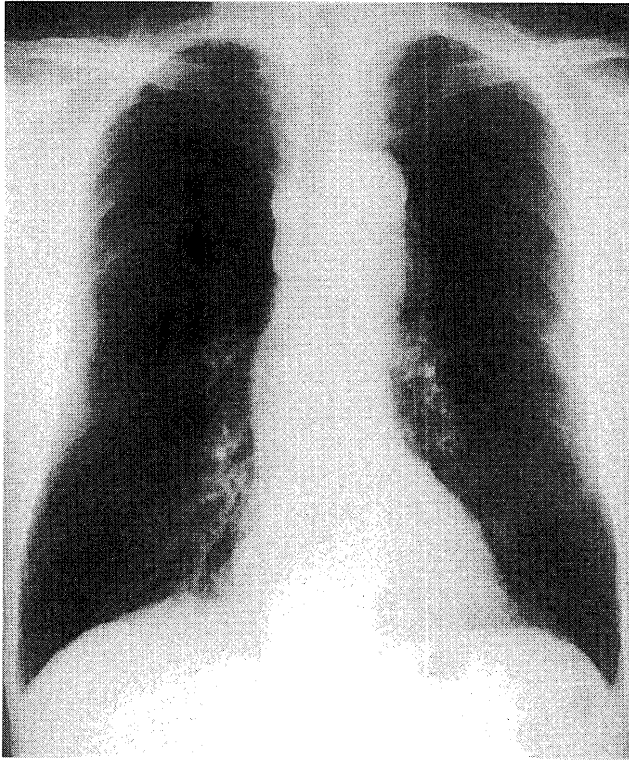


図1 術前胸部レントゲン写真
左第1弓の突出，全肺野の透過性亢進を認める。

た。低酸素血症，呼吸状態の改善した術後5日目にいったん抜管したが，COPDの急性増悪により呼吸状態が悪化したため，再挿管し人工呼吸器による呼吸管理を行った。その後，低酸素血症は改善したが，頻呼吸などのため人工呼吸器からの離脱は困難であった。術後10日目をこえた時点でも呼吸管理の続行が必要であったが，気管内挿管の続行は患者の苦痛が大きくなり，また，気管切開は縦隔炎発症の危険性があると考えられた。そこで，意識が清明で循環動態が落ち着き，NIPPVを行うにさいしての協力が得られると判断した術後14日目に抜管，NIPPVを開始した。

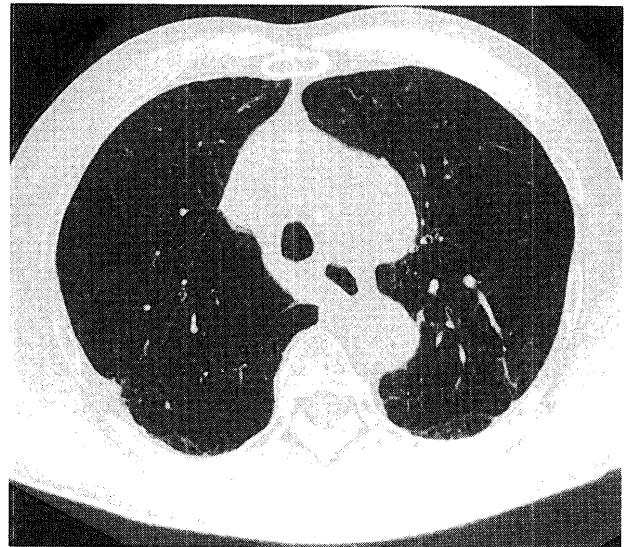


図2 術前胸部CT（肺野条件像）
両肺にびまん性の肺気腫を認める。

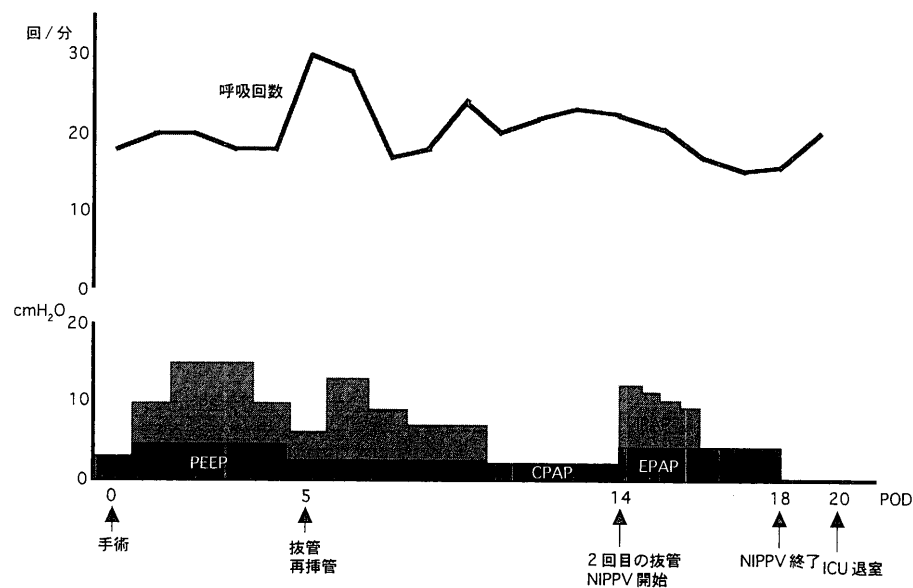


図3 症例1の呼吸回数，呼吸補助の経過
1回目の抜管後は急激な呼吸回数の上昇を認めた。2回目の抜管後はNIPPVへの移行により呼吸状態の悪化は認めず，その後も順調に回復した。

人工呼吸器は Respironics 社製 BiPAP vision® を使い、フェイスマスクにて呼吸管理した。FIO₂ 0.4, IPAP (inspiratory positive airway pressure) 8 cmH₂O, EPAP (expiratory positive airway pressure) 4 cmH₂O の条件で開始し、呼吸回数を 20 回/分程度に維持するように weaning を進めた。IPAP を 1 cmH₂O ずつ減少させ、施行 3 日目には EPAP 4 cmH₂O のみとし、施行 5 日目 (術後 18 日目) に NIPPV から離脱しえた (図 3)。

症 例 2

症例：67 歳，男性。

診断：労作性狭心症，閉塞性動脈硬化症。

呼吸機能検査およびその他の血液検査などに異常を認めなかった。手術は胸骨正中切開心拍動下に冠状動脈バイパス術 (LITA-LAD, LITA-free RITA-PL) および，femoro-femoral bypass 術を施行した。術翌日に抜管したが，FIO₂ 1.0 の酸素投与下で PaO₂ 60 Torr 台の低酸素血症が続いた。術後 3 日目には呼吸回数 35 回/分，PaO₂ 61 Torr，PaCO₂ 24 Torr と呼吸状態は悪化，胸部レントゲン写真上も全肺野で含気不良，左下肺野で無気肺を認めた (図 4 上)。しかし，意識は清明であり，循環状態も安定していたため，高濃度酸素投与および持続陽圧呼吸を目的に NIPPV を施行することとし，FIO₂ 1.0, EPAP 4 cmH₂O で開始した。NIPPV 開始後速やかに呼吸困難感は改善し，呼吸回数も 20 回/分へ低下した。また，動脈血ガス分析でも PaO₂ 155 Torr，PaCO₂ 32 Torr と低酸素血症，低二酸化炭素血症は改善し，胸部レントゲン写真上も全肺野における含気の改善，左下肺野における無気肺の改善を認めた (図 4 下)。その後，NIPPV を 2 日間施行したのち，施行 3 日目に on-off とし，施行 4 日目 (術後 7 日目) に NIPPV より離脱しえた。

考 察

呼吸器内科領域では気管内挿管や気管切開を行わずに，マスクにより陽圧換気を行う非侵襲的陽圧換気法 (NIPPV) が神経筋疾患や中枢性低換気などに対して施行されている²⁾。近年 COPD の急性増悪などにもその適応が拡大され^{3,4)}，NIPPV 施行による気管内挿管の回避や生存率の改善など，良好な結果が報告されている⁵⁾。NIPPV の利点としては挿管を必要としないため，肺炎など挿管に伴う合併症の発生頻度が少ないこと⁶⁾，抜管後に NIPPV を使用することによって，再挿管が必要となる場合が少ないこと⁷⁾，従来のマスク換気より高濃度の酸素を投与することが可能なこと，また，施行中に経口摂取や会話が可能なことなどがあげられる。一方，欠点としては，気管内挿管と比べて呼吸管理が不確実になりえること，圧迫の強い

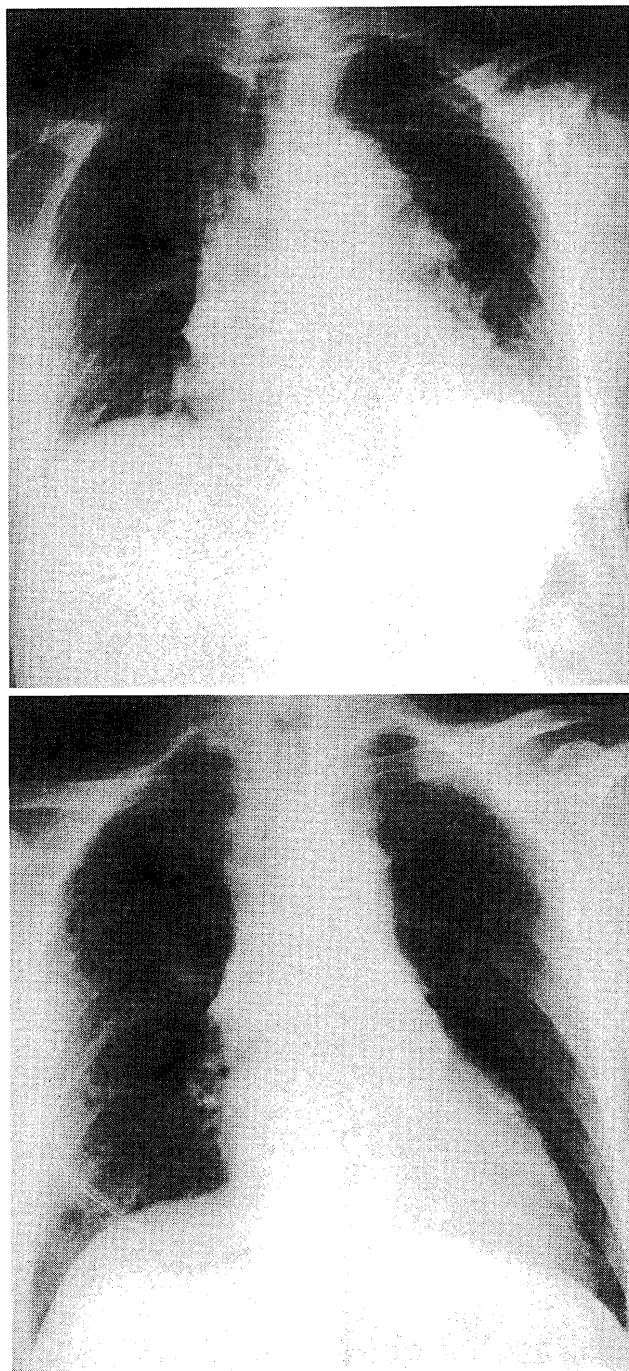


図 4 胸部レントゲン写真 (上：NIPPV 施行前，下：NIPPV 施行後)

NIPPV 施行前は全肺野で含気は不良であり，左下肺野で無気肺を認めている。NIPPV 施行後は全肺野で含気は改善し，左下肺野でも無気肺の改善を認めている。

マスクの装着を要するといったことがあり，患者の協力が必要であることがあげられる。胸部外科領域においては，高齢者に対する心大血管手術の増加とともに，COPD 合併症例，呼吸機能低下症例などが増加しており，術後の呼吸管理に難渋する症例をしばしば経験する。しかし，長期挿管は肺炎などの合併症の可能性や患者の苦痛が大きいこ

と、また、気管切開は胸骨正中切開後では縦隔炎の発症の危険性などの問題がある。今回、われわれは症例1では、術後 COPD の急性増悪による呼吸不全に対する人工呼吸器からの離脱後に呼吸補助を行うことを目的に、また、症例2では、無気肺による低酸素血症に対して高濃度酸素投与および持続陽圧呼吸を目的に NIPPV を施行した。

NIPPV を施行するにあたっては患者の意識が清明であり、自己喀痰排出が十分なことが必要である³⁾。従来 NIPPV が施行されてきたような内科疾患と比較して、術後の患者においては、分泌物の増加が問題となる。今回の2症例とも意識は清明であり、この治療に対する協力が十分に得られたため、問題なく NIPPV が行いえた。また、症例2では喀痰の喀出が不十分であったため吸引目的に気管穿刺カテーテルを用いた吸痰を行ったが、皮下気腫などの合併症は認めなかった。今後の症例の積み重ねによっては、喀痰の喀出が不十分な患者に対しても適応が拡大する可能性がある。

今回の2症例においては、良好な結果が得られたが、症例によっては NIPPV から気管内挿管に切り替えることが必要な場合もありえる。NIPPV 下でも呼吸様式、呼吸回数、動脈血ガス検査の悪化時には、気管内挿管に変更するべきであると思われる。

今後、COPD を合併した症例を含め、呼吸機能低下症例に対して手術を施行する機会が増加することが考えられる。そのような場合、術後の呼吸不全に対して NIPPV は一つの有用な治療手段となりえるものと思われた。

文 献

- 1) Brochard, L., Mancebo, J., Wysocki, M. et al.: Noninvasive ventilation for acute exacerbations of chronic obstructive pulmonary disease. *N. Engl. J. Med.* **333**: 817-822, 1995.
- 2) 大井元晴, 陳 和夫, 坪井知正: 非侵襲的陽圧呼吸 (NIPPV). *日内会誌* **88**: 77-81, 1999.
- 3) 鈴川正之: 非侵襲的人工換気. *集中治療* **10**: 273-281, 1998.
- 4) 河野正樹: 慢性閉塞性肺疾患 (COPD): 診断と治療の進歩 II. 治療 5. 急性増悪への対処. *日内会誌* **90**: 835-841, 2001.
- 5) Keenan, S. P., Kernerman, P. D., Cook, D. J. et al.: Effect of noninvasive positive pressure ventilation on mortality in patients admitted with acute respiratory failure: meta-analysis. *Crit. Care Med.* **25**: 1685-1692, 1997.
- 6) Antonelli, M., Conti, G., Rocco, M. et al.: A comparison of noninvasive positive-pressure ventilation and conventional mechanical ventilation in patients with acute respiratory failure. *N. Engl. J. Med.* **339**: 429-435, 1998.
- 7) Kuhlen, R. and Rossaint, R.: Noninvasive positive pressure ventilation for weaning from invasive mechanical ventilation. *Intensive Care Med.* **25**: 1355-1356, 1999.