積極的に治療し得た高齢者肝・大腸重複癌の1例

市立松原病院第1内科
吉田裕紀子，舛田譲二，伴　圭一郎，塩見直幸

市立松原病院外科
桑田博文

A CASE OF AN ELDERLY PATIENT, INTENSIVELY TREATED FOR DOUBLE CANCER CONSISTING OF HEPATOCELLULAR CARCINOMA AND ADVANCED CECAL ADENOCARCINOMA

YUKIKO YOSHIDA, JOJI MASUDA, KEIICHIRO BAN and NAOYUKI SHIOMI
First Department of Internal Medicine, Matsubara City Hospital

HIROFUMI KUWATA
Department of Surgery, Matsubara City Hospital
Received December 1, 2000

Abstract: A 76-year-old man with a history of gastrectomy, subarachnoid hemorrhage and alcoholic liver dysfunction was admitted to our hospital because of hepatic space occupied lesion in February, 1997. Laboratory findings showed that HBs antigen and anti-HCV antibody were negative. Ultrasonography and computed tomography showed a tumor of 9 cm in diameter at the anterior segment of the liver. Liver biopsy revealed moderately differentiated hepatocellular carcinoma without cirrhosis. We performed TAE twice, in April and September, 1997. TAE was successful. However, mild anemia appeared in February, 1998. A Borrmann type 3-like cecal cancer was detected by barium enema and total colonoscopy. Pathological findings revealed well differentiated adenocarcinoma. Ileocecal resection was performed in July, 1998. There were no signs of recurrence as of 22 months after operation. Here we report the details of this case and discuss the relevant literature.

Key words : cecal adenocarcinoma, double cancer, hepatocellular carcinoma

はじめに

近年，担癌患者の生存期間は，癌に対する診断技術と治療成績の向上で延長している．さらに，高齢者の増加にともない，同時性あるいは異時性の重複癌症例の報告も増えている．肝細胞癌は予後不良の疾患であるが，腹部CT，超音波検査などの画像診断の発達で2 cm以下の微小癌が発見できるようになった．また生存率も，肝動脈塞栓療法，エタノール注入療法などの治療法を駆使することで向上している．一方，大腸癌も内視鏡の普及で微小病変や早期癌を診断できるようになったが，依然として進行癌で発見される症例が少なくなく，わが国の大腸癌による死亡率は年々増加している[1]．

今回著者らは，アルコール性肝障害に肝細胞癌が発生し，大腸癌の重複した高齢者を積極的に治療し得たので報告する．

症　　例

症　例；76歳，男性

主　訴；全身倦怠感

家族歴；姉，子宮癌

既往歴；46歳，胃潰瘍(胃亜全摘)

68歳，クモ膜下出血

飲酒歴；日本酒3合以上／日を56年間

現病歴；平成7年1月頃から高血圧症で近医に通院していた．平成9年2月上旬から全身倦怠感を自覚したので同医を受診した．肝機能障害と肝腫瘍を指摘され，2月26日に当科に入院した．

入院時身体所見；身長173 cm，体重61 kg，体温36.4℃，脈拍76／分，整．血圧は，130／70 mmHgであり，左右差がない．結膜に貧血と黄染はない．心音は純で，心雑音を聴取しない．呼吸音は正常肺胞音で，副雑音を聴取しない．腹部は平坦，軟であるが，表面が平滑，硬度が軟，辺縁が鈍の肝を1横指触知する．脾と腎を触知しない．下腿に浮腫を認めない．神経学的所見に異常はない．

入院時検査成績；血液生化学検査では，GOTが55 IU/L(10-27)，GPTが50 IU/L(5-33)，γ-GTPが73 IU/L(7-40)，ALPが274 IU/L(65-220)およびLDHが604 IU/L(180-460)に上昇していた(Table 1)．腫瘍マーカは，AFPが33.0 ng/ml(＜20)であり，軽度に上昇していた．B型肝炎とC型肝炎ウイルスマーカは，陰性であった．自己抗体の抗核抗体と抗ミトコンドリア抗体も検出されなかった．

Table 1. Laboratory data on admission

Urinalysis			Ch-E	114 IU/L
Protein	(−)		TP	7.5 g/dl
Occult blood	(−)		Alb	4.5 g/dl
Stool Occult blood	(−)		TC	168 mg/dl
Hematology			TG	73 mg/dl
RBC	554 ×10⁴ /μl		FBS	101 mg/dl
Hb	13.0 g/dl		BUN	12 mg/dl
Ht	41.2 %		Scr	0.5 mg/dl
WBC	7,400 /μl		Na	141 mEq/dl
Plt	30 ×10⁴ /ml		K	3.4 mEq/dl
ESR	11mm/1hr		Cl	101 mEq/dl
Hemostasis			Serological test	
PT	113.4	%	CRP	0.8 mg/dl
APTT	46.0	sec	HBs-Ag	(−)
Hepaplastin test	121.7	%	HCV-Ab	(−)
Blood biochemistry			ANA	(−)
T-Bil	0.5 mg/dl		Tumor marker	
GOT	56 IU/L		AFP	33.0 ng/ml
GPT	50 IU/L		CA19-9	＜10 U/ml
γ-GTP	73 IU/L		CEA	＜0.9 ng/ml
ALP	274 IU/L		ICGR15	5 %
LDH	604 IU/L			

腹部超音波検査:S8に約10 cm大の占拠性病変が認められた．

肝ダイナミックCT：腫瘍は，造影剤注入後の早期相で濃染されており(Fig. 1)、後期相では正常肝に比して低吸収域で内部に壊死像が認められた．

肝腫瘍部生検：B型肝炎とC型肝炎のウイルスマーカが陰性であったので，腫瘍を生検した．病理組織診断はmoderately differentiated hepatocellular carcinoma, (Edmondson grade II, thin trabecular type)であった．肝細胞癌周囲の肝組織では，偽小葉の形成はみられず，一部に線維化が認められたが，ほぼすべての肝細胞内に脂肪滴が認められたのでアルコール性慢性肝炎と診断された(Fig. 2)．　入院後経過：肝細胞癌診断後の平成9年4月22日に第1回目の肝動脈塞栓療法を実施した．9月10日の肝ダイナミックCTで腫瘍の残存が認められたため，10月28日に第2回目の肝動脈塞栓療法を実施し



Fig. 1. Comuputed tomography showed SOL in S8, which was enhanced in early phase of dynamic study.



Fig. 2. Microscopic appearance of the hepatocellular carcinoma.

Fig. 3. Barium enema examination revealed the cecal cancer.

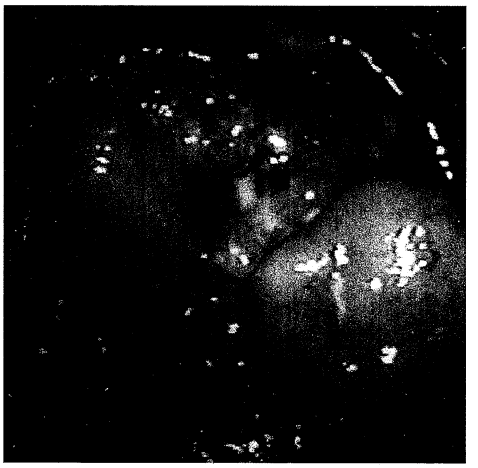

Fig. 4. Colonoscopy revealed the cecal cancer.

Fig. 5. Microscopic appearance of the cecal adenocarcinoma.

た．以後は再発の徴候が認められなかった．平成10年2月頃から軽度の小球性低色素性貧血が出現し，同年5月に実施した便潜血が陽性であったので，6月23日に注腸造影を施行した．注腸造影では，回盲部は全周性に狭窄しており，その口側に粘膜の不整像を伴うapple core像が認められた(Fig. 3)．大腸内視鏡検査では，バウヒン弁直下の盲腸に，3/4から全周性に3型の易出血性の腫瘍性病変が認められた(Fig. 4)．病理組織診断は高分化型腺癌であった(Fig. 5)．進行性盲腸癌に対して，同年7月30日に回盲部切除術，D2郭清，回腸-大腸吻合術を施行した．手術所見は，P0，HO，ss，n(−)，M(−)のstage IIであった．術後の経過は良好であった．

考　　察

1．アルコール性肝炎と肝細胞癌

わが国での肝細胞癌患者は，大多数がB型肝炎ウイルス(HBV)やC型肝炎ウイルス(HCV)に起因した肝硬変症から発症している[2,3]．肝細胞癌のうち，肝硬変を伴わないものは肝細胞癌症例の5～10％にすぎない[3-5]．また，HBs抗原とHCV抗体の両者が陰性の症例も，肝細胞癌の4～10％にとどまる[4-8]．肝炎ウイルス陰性肝細胞癌症例の原因疾患としては，アルコール性肝障害，自己免疫性肝炎，原因不明の肝硬変があり，および正常肝からとされる．

アルコール性肝炎については，584施設を対象とした全国アンケート調査が実施されており，アルコール性肝障害例3,854例が検討された．このうち，肝細胞癌合併例は981例であり，症例の59％がHCV，症例の9％がHBVに感染していた[9]．つまりアルコール性肝障害だけを基礎疾患に発生したものは，305例(7.8％)にすぎなかったことになる．また，山中ら[10]と阿部ら[11]は，高齢肝細胞癌患者には多飲者が少ないと報告しており，その原因として多飲歴を有する肝細胞癌患者が75歳までに死亡しているためと考察している．したがって，本例は，76歳の高齢者であり，アルコール性肝炎と肝細胞癌を合併した比較的まれな症例といえる．

2．肝細胞癌の重複癌

肝細胞癌の同時性および異時性の他臓器癌合併頻度については，多数の報告がみられる．Freiburg大学での1975年から1981年の病理解剖例5,680例を検討したShah, et al.[12]によると，原発性肝癌は69例(1.2％)であり，うち重複癌が10例(14.5％)を数えたという．わが国での原発性肝癌症例に重複癌が占める頻度は，報告者によって異なっており，0.6～10.5％の範囲にある[13-17]．重複癌の発生臓器については，Shah, et al.[12]の報告では10例中5例(50％)が大腸癌であった．一方，わが国では，胃癌が42.5～75％の最多であり，大腸癌は4.3～25％と報告されている[13-17]．つまり，わが国では，原発性肝癌症例と大腸癌との合併頻度は，胃癌に比して低い．大腸癌発生の危険因子としては肉類，卵，牛乳，高脂肪・高カロリー食，高でんぷん食，飲酒，肥満，および大腸癌家族歴，防御因子としては野菜，高繊維食品，および高身体活動が挙げられている[1]．本例は経過から考えると同時性の重複癌と思われるが，大腸癌の危険因子は飲酒であるといえる．前述したように高齢多飲者では肝細胞癌の発生頻度が少ないが，本例のように大腸癌併発例もみられるので高齢肝細胞癌患者をみた場合には消化器(胃および大腸)癌の検索も考慮すべきであろう．

3. 高齢者の手術適応と合併症について

術前の心肺予備能や合併症頻度などの耐術予備能から，大腸癌例では70歳以上あるいは75歳以上を高齢者として取り扱うことが多い[18]．一般に高齢者は，主要臓器の機能低下や合併症が多い[19]ので，手術成績が不良と考えられてきた[20-22]．しかし，高ら[23]と中越ら[24]は，高齢者大腸癌では早期症例が多いので治癒切除率が高く，高齢者も全身状態を考慮に入れて積極的に手術をすべきと報告をしている．本例は，高血圧症とクモ膜下出血の既往を有しており，高リスクと思われた．しかし，肝動脈塞栓療法を実施したにも関わらず肝機能が保たれており，心肺予備能も良好であった．さらに，盲腸癌は，進行癌であったが，肝細胞癌の経過観察中であったので腸閉塞や穿孔を発症する前に発見できた．加えて，本例は全身状態も良好であったので，根治手術も施行できた．したがって，高ら[23]と中越[24]らが指摘したように，著者らも年齢や既往歴にとらわれず，全身状態を参考にして手術の適応を決定すべきであると考えている．

ま　と　め

HBs抗原とHCV抗体が陰性の非肝硬変肝細胞癌と大腸癌を重複合併した高齢多飲者に対して肝細胞癌塞栓術と盲腸癌根治術が積極的に実施され，術後の経過も良好であった1例を報告した．このように高齢者の重複癌であっても，全身状態を考慮して積極的に治療をすることがquality of lifeの向上につながるものと考えられる．

本論文の要旨は，第9回日本老年医学会近畿地方会(平成10年11月，奈良)で発表した．

文　献

1) **富永祐民**：日本人の大腸癌-結腸癌と直腸癌の疫学

的特徴．癌の臨床 **40**：1157-1165, 1994.

2) **宮崎英史，斉藤明子，高崎 健，中野雅行，林 直諒**：B型C型肝炎ウイルスマーカー陰性肝細胞癌症例の臨床病理学的検討．東女医大誌．**70**：16-20, 2000.

3) **木村浩之，中島年和，小笠原孟史，木津 稔，香川恵造，岡上 武，加嶋 敬**：肝硬変非合併肝細胞癌の臨床病理学的検討．癌の臨床 **39**：531-535, 1993.

4) ワークショップ(1) 非B非C型肝炎の実態と予後．(司会．吉澤浩司，岡上 武) 第1回 日本肝臓学会大会記録．肝臓 **39**：565-586, 1998.

5) **小川眞広，奥山泰史，阿部真弓，山本敏樹，中山朋基，後藤伊織，山本義信，石塚英夫，小野良樹，荒川泰行**：原発性肝細胞癌の臨床的背景因子に関する研究．日大医誌．**53**：710-716, 1994.

6) **神田達郎，横須賀収**：HGBV-Cと肝細胞癌・肝硬変．日本臨床 **55**：587-590, 1997.

7) **鈴木通博，佐藤明，山本栄篤，儘田幸貢，水野 博，富永友也，菅 誠，末森彰一，加藤行雄，鈴木 博，前山史朗，品川俊人，前田長生，萩原 優，岡部和彦**：肝炎ウイルスマーカー陰性肝細胞癌検討．聖マリアンナ医誌．**23**：1120-1127,1995.

8) **池田 弘，横井 徹，石崎正彦，有吉正憲，池田示真子，岡野信明，山野友子，中塔辰明，毛利裕一，小西明美，井上武紀，仁科恭一郎，島村淳之輔，能登原憲司**：肝細胞癌の発生母地に関する研究．倉中病年報．**61**：61-65, 1992.

9) **高田 昭，松田芳郎，高瀬修二郎，奥平雅彦，太田康幸，辻井 正，谷川久一，蓮村靖，佐藤信紘，石井裕正，原田勝二，岡上 武，佐藤千史**：わが国におけるアルコール性肝障害の実態(その3)．日消誌．**91**：887-898, 1994.

10) 山中若樹，岡本英三，市川信隆：肝臓．外科治療誌．72：46-53, 1995.

11) **阿部正秀，久保保彦，平井賢治，真島康雄，須子保，酒見泰介，山口弦二朗，白石公彦，二宮冬彦，谷川久一**：高齢者肝細胞癌の臨床的検討．肝臓 **26**：717-726, 1985.

12) **Shah, I. A.** and **Alfsen, G. C.**: Multiple primary malignant tumors involving the liver. Arch. Pathol. Lab. Med. 108：315-317, 1984.

13) **佐藤四三，中島 晃，河島留一，太田和美，遠藤彰，甲斐恭平，笹橋 望，川真田修，森 隆，鍋山晃，岡田康夫**：原発性肝癌と他臓器癌との重複癌の検討．兵庫医学誌．35：15-18, 1992.

14) **笹瀬信也，岡本英三，豊坂昭弘，飛田忠之，鈴木英太郎，朱 明義，植木重文，山中若樹，矢吹公平，藤原史郎**：原発性肝癌と他臓器癌との重複癌の治療．日消外会誌．**18**：2236-2239, 1985.

15) **大岩寛治，永末直文，河野仁志，林 貴史，内田正昭，山野井彰，竹本好成，槙野好成，小野隆司，林 順子，中村輝久**：肝細胞癌と多臓器癌との重複癌の検討．日消外会誌．**26**：2614-2619, 1993.

16) **牧野 博，森岡 健，高桜英輔，荒井和徳，竹山茂，細 正博**：肝細胞癌と多臓器癌との重複症例の検討．癌の臨床 **41**：858-862, 1995.

17) **鬼束惇義，山田直樹，荒川博徳，尾関 豊，日野晃紹，飯田辰美，千賀省治，渡辺 徹，林 勝知，広瀬 一**：肝細胞癌と多臓器癌との重複癌症例．日消外会誌．**24**：2037-2040, 1991.

18) **安富正幸，喜多岡雅典，久保隆一，待寺則和，藤本喜代成，家田真太郎，肥田仁一，綿谷正弘**：大腸癌．外科治療 **72**：39-45, 1995.

19) **小川展二，斉藤 修，池 薫，渡辺拓自，小山 勇，尾本良三**：超高齢者に対する大腸癌手術の経験肝細胞癌症例の臨床病理学的検討．道南医会誌．**31**：50-52, 1996.

20) **阪本一次，奥野匡宥，池原照幸，長山正義，加藤保之，妙中直之，津田典之，東郷杏一，由井三郎，梅山 馨**：高齢者大腸癌の検討．外科治療 **54**：627-633, 1986.

21) **加藤知行，山田栄一，宮石成一，中里博昭，加藤王千，紀藤 毅，高木 弘，安江満悟，渡辺晃祥，森本剛史，加納忠行，山田満昭**：高齢者の大腸癌．外科 **39**：429-435, 1977.

22) **神田 裕，蜂須賀喜多男，山口晃弘，磯谷正敏，石橋宏之，加藤純爾，松下昌裕，小田高司，原川伊寿**：高齢者大腸癌の臨床的特徴とrisk factor．日消外会誌．**19**：2121-2124, 1986.

23) **高相 進，竹村勝二，金子慶虎，石井慶太，若山宏，遠藤光夫**：高齢者大腸癌の臨床病理学的検討．日臨外会誌．**47**：188-194, 1986.

24) **中越 亨，山下孝俊，福田 豊，清水輝久，宮下光世，渡部誠一郎，横田美登志，高平良二，草野裕幸，三浦敏夫，富田正雄**：高齢者大腸癌手術症例の臨床病理学的検討．日臨外医会誌．**50**：1495-1502, 1989.