塵肺症(溶接工肺)に合併した非定型抗酸菌症の1例

国立療養所西奈良病院内科
竹内章治, 田村猛夏, 松澤邦明
眞島浩子, 生駒行拡, 宮﨑隆治

奈良県立医科大学第2内科学教室
濱田　薫, 米田尚弘, 成田亘啓

A CASE OF ATYPICAL MYCOBACTERIOSIS COMPLICATED WITH PNEUMOCONIOSIS (WELDER' S LUNG)

SHOJI TAKEUCHI, MOUKA TAMURA, KUNIAKI MATSUZAWA, HIROKO MAJIMA, YUKIHIRO IKOMA and RYUJI MIYAZAKI
Department of Internal Medicine, National Nishinara Hospital

KAORU HAMADA, TAKAHIRO YONEDA and NOBUHIRO NARITA
Second Department of Internal Medicine, Nara Medical University
Received December 11, 2000

Abstract: We report the case of a 45-year-old male welder who was admitted to our hospital due to an abnormal shadow on chest roentogenograph. Mycobacterim avium was isolated from sputum by PCR method. He was treated with INH, RFP, EB and clarithromycin. Infiltration shadow was improved but bilateral diffuse small nodular shadows were remained. He was diagnosised as welder's lung by transbroncheal lung biopsy. We should take notice of complication of pneumoconiosis in treatment with atypical mycobacteriosis.

Key words: welder's lung, atypical mycobacterium, pneumoconiosis.

はじめに

近年非定型抗酸菌症は増加傾向にありまたその病態も様々であり注意を要する.

今回我々は塵肺症(溶接工肺)に合併した非定型抗酸菌症の1例を経験したので報告する.

症例

患者:45歳, 男性.

主訴:胸部異常陰影指摘.

既往歴:特記すべき事項なし.

家族歴:特記すべき事項なし.

職業歴:16歳から現在まで29年間溶接工として勤務しているが, 作業中にマスクは着用していない.

生活歴:タバコ15本/日(27年間), 日本酒2合/日(27年間).

現病歴:生来健康であったため検診を受けておらず, 平成10年9月に検診を受けたところ胸部異常陰影を指摘され, 肺結核症の疑いで同年9月に当科紹介入院した. 自覚症状は特に認めなかった.

入院時現症

身長162.5cm, 体重52kg. 体温36.8℃, 脈拍78回/分, 整, 血圧128/76mmHg. 呼吸数20回/分. 眼結膜に貧血・黄疸を認めず. 表在リンパ節を触知しない. 心音清, 肺副雑音聴取せず. 腹部特に異常なし.

入院時検査所見(Table. 1)

末梢血では異常なく, 生化学所見でGOT55, GPT112と肝障害を認めた. 呼吸機能と動脈血ガス分析値とは正常範囲であった.

胸部X線(Fig. 1)では両側上肺野に浸潤影を認め, 肺野全体の淡いびまん性小葉中心性病変を認めた. 胸部CT(Fig. 2)では右上肺野に空洞性病変を認め, 左上肺野に結節性病変と胸部X線と同様に肺野全体に淡いびまん性小葉中心性病変とを認めた.

経　　過

喀痰検査では, 塗沫・培養とも抗酸菌陰性であったが, PCR法でMycobacterium avium(M.avium)を検出した. 症状はなかったが, 胸部X線上病変が広範囲にわ

Table 1. Laboratory data on admission

Haematology		Tumor markar	
RBC	469×10⁴ /μl	CEA	2.0 ng/ml
Ht	46.0 %	SCC	4.7 ng/ml
Hb	15.8 g/dl	NSE	6.6 ng/ml
WBC	7980 /μl	Blood gas(room air)	
Neut	67.1 %	pH	7.393
Lym	23.4 %	PaCO2	46.6 torr
Mo	4.8 %	PaO_2	90.8 torr
Eo	3.9 %		
Ba	0.8 %	Spirometry	
		%VC	88.1 %
Plt	38.2×10⁴ /μl	FEV1.0%	86.6 %
ESR	10 mm/h	Sputum	
		acid-fast-bacillus	
Biochemistry		smear	(−)
T-BIL	0.57 mg/dl	culture	(−)
ALP	258 IU/l	PCR: M. avium	
AMY	119 IU/l		
GOT	55 IU/l	PPD 14×11/58×37 mm	
GPT	112 IU/l		
LDH	328 IU/l		
Ch-E	297 IU/l		
TP	7.3 g/dl		
Alb	4.5 g/dl		
BUN	12 mg/dl		
CRP	0.1 mg/dl		

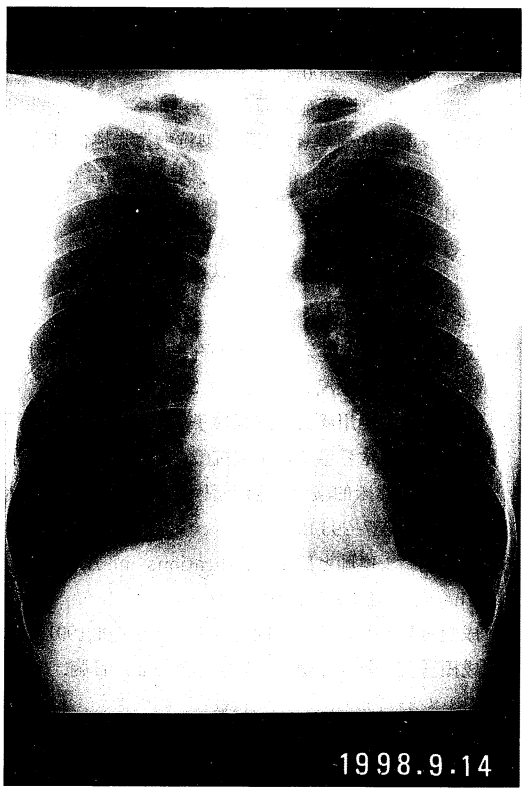

Fig. 1. Chest roentogenograph on admission.

Fig. 2. Chest computed tomograph on admission.

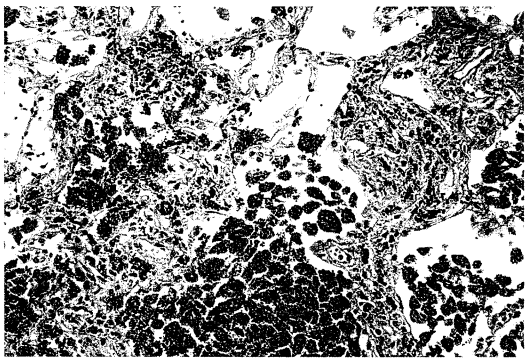

Fig. 3. Histology of right lower lung.

たるため，イソニアジド(ＩＮＨ)・リファンピシン(ＲＦＰ)・エサンブトール(ＥＢ)・クラリスロマイシンによる治療を開始した．副作用出現のためINH•RFP•EBはその後中止した．当科退院後は外来で治療を行い，約1年間の経過で両側上肺野の陰影は改善傾向を示した．しかし肺野全体のびまん性の小葉中心性病変は改善せず，精査目的で平成11年10月に再入院の上，気管支鏡を施行，右下葉から経気管支肺生検を行った．病理組織(Fig. 3)ではhemosiderinを貪食したmacrophagesが気腔内に多数認められ，その部位に線維性に肥厚した胞隔あるいは滲出病変の線維化といえる線維症が認められ，線維化巣内にもhemosiderinを貪食したmacrophagesが認められた．以上の所見から，鉄粉吸入による塵肺症，溶接工肺と診断した．

気管支鏡施行後退院し現在外来通院中であるが胸部X線上の陰影に進行はみられない．

考　　察

近年，抗酸菌性肺疾患で非定型抗酸菌症の占める割合は年々増大しており，結核病棟を有する国立療養所内では入院患者の20%近くまで非定型抗酸菌症患者が占めるようになったとの報告[1,2,3]が，また結核病棟がない施設でも非定型抗酸菌検出率が増加しているといった報告[4]がみられ，当院でも外来・入院とも非定型抗酸菌症の割合が増加している．

非定型抗酸菌症の治療は，抗結核薬の多剤併用療法が中心となるが，いったん排菌が陰性化しても，再排菌することが多く[3]，特に基礎疾患を持つ症例ではより治療抵抗性であることが多い．

非定型抗酸菌症に合併する疾患は糖尿病・白血病・気管支拡張症・胃十二指腸潰瘍などの報告[4,5]がみられるが，重要な基礎疾患に塵肺症[6]が知られている．

塵肺は粉塵の吸入で肺に生ずる病的状態であるが，塵肺症は気道感染症を惹起しやすく，感染合併が肺機能低下を招くという悪循環を形成し，致命的合併症となりうることが多い[7]．

本邦の塵肺法が認める塵肺症の合併症は，肺結核，結核性胸膜炎，続発性気管支炎，続発性気管支拡張症，続発性気胸であるが[8]，非定型抗酸菌症も塵肺症に合併しやすいと言われる．非定型抗酸菌症研究評議会に報告された672例の検討では粉塵職歴者は9.08%と肺結核症の0.57%に比べて高いという報告[9]や，両者の合併例は進行悪化する例が多いとの報告[10]があり，本症例も今後注意を要すると考えられる．

結　　語

今回我々は塵肺症，溶接工肺に合併した非定型抗酸菌症の1例を経験した．本症例は現在外来で経過観察中であるが，今後とも注意深い観察が必要と考えられた．

なお本論文の要旨は，第85回日本結核病学会近畿地方会(平成12年7月1日，奈良)で発表した．

文　　献

1) **坂谷光則**：非定型(非結核性)抗酸菌症の臨床．日胸．**59**：557-564，2000.
2) 国療非定型抗酸菌症協同研究班．日本における非定型抗酸菌症の研究(国療非定型抗酸菌症協同研究班1987年および1988年度報告)．結核．**66**：651-659，1991.
3) **坂谷光則，網谷良一，重藤えり子，水谷清二**：非定型抗酸菌症の治療をめぐって．呼吸．**18**：927-938，1999.
4) **田澤節子，丸茂健治，中村良子**：市中病院における抗酸菌の分離状況．日胸．**57**：702-708，1998.
5) **島津和泰，中川義久，蛯原桃子，阿萬久美子，瀬戸真由美，正木孝幸**：非定型抗酸菌症患者の背景因子に関する臨床的検討-発症素因と環境について-結核．**73**：287-293,1998.
6) **斉藤健一**：塵肺と感染．Indications in Antibiotic Therapy．**1**：7-10,1986.
7) **成田亘啓**：じん肺症．内科　**67**：499-503,1991.
8) **成田亘啓，岡本行功**；じん肺の合併症．日胸．**58**：818-823，1999.
9) **東村道雄**：Mycobacterium avium-M. intracellulare Complexによる肺感染症と肺結核症における粉塵職歴所有者比率の比較．結核．56：435-443，1981.

10) **友田恒一，米田尚弘，塚口勝彦，吉川雅則，徳山猛，夫彰啓，成田亘啓**：一次感染型および二次感染型非定型抗酸菌症の病態について．結核．**68**：559-564, 1993.