奈医誌．(J. Nara Med. Ass.) 47, 1～4, 1996

柿胃石が原因と考えられた腸閉塞の一例

済生会御所病院外科
成清道博，朴　秀一，石井久史
笠松　稔，中谷勝紀，菊田捷二

A CASE REPORT OF INTESTINAL OBSTRUCTION THOUGHT TO BE CAUSED BY THE FORMATION OF A DIOSPYROBEZOAR

MICHIHIRO NARIKIYO, SHUICHI BOKU, HISASHI ISHII,
MINORU KASAMATSU, KATSUNORI NAKATANI and SHOUJI KIKUTA
Department of Surgery, Saiseikai Gose Hospital
Received December 19, 1995

Abstract: A case of intestinal obstruction thought to be caused by the formation of a diospyrobezoar in reported. A 70-year-old man had a previous history of undergoing distal gastrectomy and B-I anastomosis for gastric cancer about one year previously. The patient was admitted with abdominal pain and nausea suspected to be due to intestinal obstruction, and conservative treatment was started. However, as these symptoms were getting worse, emergent operation was performed. A hen-egg-sized foreign body was impacted near the splenic flexure in the desceding colon. It was removed through enterotomy. The postoperative course was uneventful and the patient was discharged from the hospital. He reported having a fondness for persimons, and that he had eaten a large quantity of thses a week before the onset of his symptoms. The foreign body contained more than 98 % tannic acid. It was inferred to be gastric bezoar due to gastrectomy. Twelve cases with operation on stomach in the Japanese literature are also discussed.

Index Terms

bezoar, intestinal obstruction, operation on stomach

はじめに

腸閉塞は様々な原因で発症するが胃石による腸閉塞の報告は比較的稀である．今回われわれは柿胃石が原因と考えられた腸閉塞を経験したので若干の文献的考察を加えて報告する．

症　例

患者：70才，男性．

主訴：腹痛，悪心．

既往歴：平成6年2月8日，早期胃癌にて手術施行．同時にB型慢性肝炎を指摘される．

家族歴：特記すべきことなし．

現病歴：平成6年12月31日に下痢出現．翌日には，さらに腹痛，悪心が出現したので近医受診した．診察の結果，腸閉塞の疑いにて同日当院紹介入院となる．尚，患者は生来柿が好きで，今回の発症一週間前にも一日7，8個食べている．

入院時現症：体格栄養は中等度，眼結膜に貧血，黄疸を認めなかった．上腹部正中に手術創を認めた．腹部は平坦，軟でとくに腫瘤は触知せず，蠕動音の亢進と腹部全体の軽度の圧痛は認めたが筋性防御は認めなかった．

入院時検査成績：一般血液検査では白血球数(WBC) 12200/mm³，免疫血清検査ではC-reactive protein (CRP)2.4 mg/dl と高値を示した．また，肝炎ウイルスマーカーはHBs抗原が陽性であったが，その他の血液生

化学検査は異常値を認めなかった(Table 1). 立位腹部単純写真では小腸の拡張とニーボーを認めた(Fig. 1).

腹部 Computed tomography(CT)検査では腸管は拡張し，管内は多量の液貯留を認めた．また，腹水も認めた(Fig. 2).

入院後経過：以上より癒着性腸閉塞の診断のもと，イレウス管を挿入し保存的治療を行ったが症状の改善が認められないため平成７年１月４日に緊急手術施行した．術後，症状も改善し経過良好にて退院となった．

手術所見：中下腹部正中切開にて開腹した．腹腔内に軽度の癒着と漿液性の腹水を認めた．腸管を検索すると癒着による通過障害は認めず，結腸脾弯曲部に鶏卵大の異物を触知したので結腸に縦切開を加え，異物を摘出した．

摘出標本所見：大きさが 4×2.5×2 cm で重量は約 30 g，茶褐色で表面顆粒状で脆く，指圧により容易に潰すことができた．成分分析の結果では 98 %以上タンニンによって占められていた(Plate 1).

Table 1. Laboratory data on admission

RBC	402万 /mm³	T-Bil.	0.6 mg/dl	CRP	2.4 mg/dl
WBC	12200 /mm³	GOT	31 IU/l		
Hb	11.9 g/dl	GPT	27 IU/l	HBs-Ag	(+)
Ht	38.9 %	r-GPT	20 IU/l	HBs-Ab	(−)
PLT	13.3万 /mm³	ALP	166 IU/l	HCVAb	(−)
		AMY	109 IU/l	Urinalysis	n. p
		TP	5.7 g/dl	Stool	n. p
		Na	129 mEp/l		
PT	13.5 sec.	K	4.7 mEq/l		
APTT	33.3 sec.	Cl	98 mEq/l		
		BUN	15.1 mg/dl		
		Cr	1.0 mg/dl		

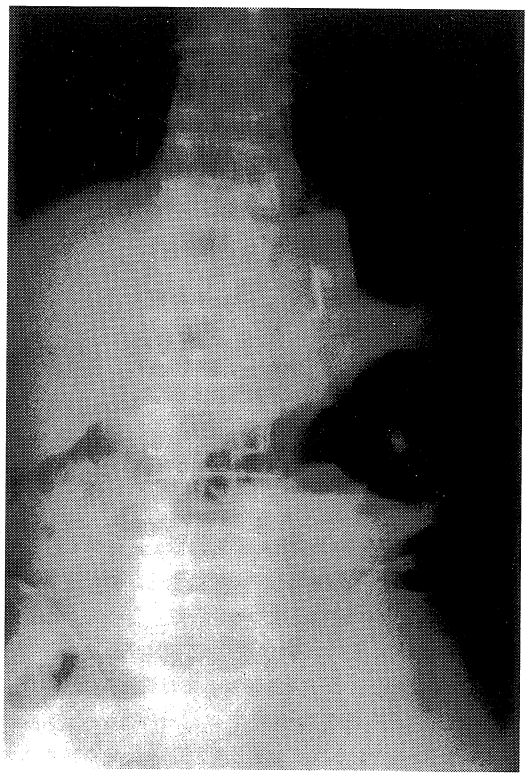

Fig. 1. Abdominal X-ray film taken on admission.

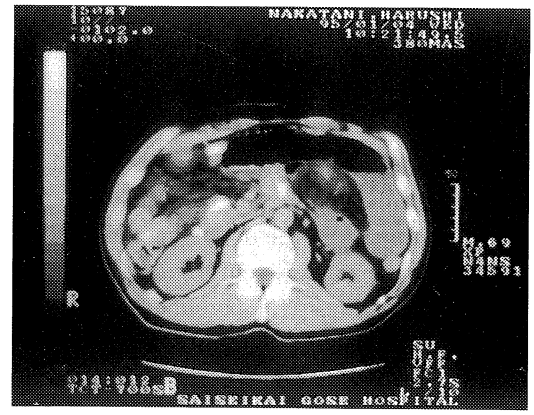

Fig. 2. Abdominal CT film taken on admission.

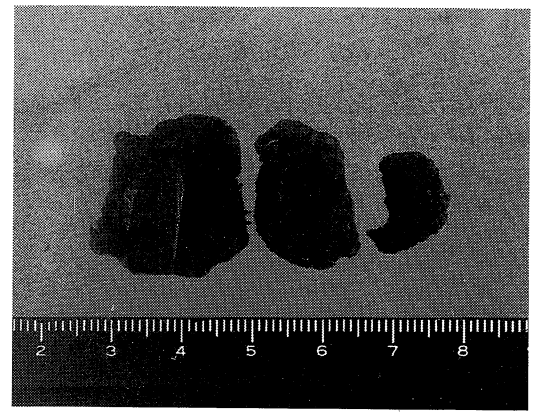

Plate 1. Separated gross specimens after resection.

Table 2. Classification of bezoar (by Ayabe)

A) Phytobezoar	D) others
1) opobezoar	1) shellacbezoar
dyospirobezoar	2) asphaltbezoar
2) iniobezoar	3) silicobezoar
	4) medicobezoar
B) trichobezoar	5) resinobezoar
	6) hematobezoar
C) phytotrichobezoar	7) mucobezoar

Table 3. Twelve cases of intestinal obstruction due to bezoar which have performed a operation of tomach before

Case no.	Age	Sex	Type of operation	Level of obstruction
1	57	M	Vagotomy	Jejunum
2	74	F	Gastrectomy, B-II	Jejunum
3	50	M	Gastrectomy, B-I	Treitz
4	38	M	Vagotomy	Stomach
5	69	M	Gastrectomy, B-I	140cm anal to Treitz
6	73	F	Gastrectomy, B-I	30cm anal to Treitz
7	62	M	Vagotomy	5cm oral to ileum end
8	58	M	Gastrectomy, B-II	200cm oral to ileum end
9	68	F	Gastrectomy, B-I	30cm anal to Treitz
10	49	M	Gastrectomy, B-I	Treitz
11	77	M	Gastrectomy	Treitz
12	54	M	Gastrectomy, B-II	150cm anal to Treittz

考　　察

胃石は様々な原因で形成されるが構成成分により植物胃石と毛髪胃石とその他に大別され，食物として摂取した物質(柿，昆布，栗など)や毛髪のように誤食した物質が胃内で不溶性の結石となったもので，一般的に綾部の分類が使われている[1](Table 2). 本邦では三宅による植物胃石が最初の報告例であり[2]，1964年の牧野ら[3]の報告例では植物胃石247例で，そのうち柿胃石が全体の85.4％を占めている．しかし，欧米では全胃石症例の55％を毛髪胃石が占め，本邦とは異なっている[4].

柿胃石形成の機序に関して，泉らは柿渋に含まれるタンニン酸の一種であるシブオールが胃液と反応し不溶性になることによって柿果皮片が膠着し結石すると述べており，植物胃石のなかでも，柿胃石は空腹時に多量の柿を摂取し多くは摂取後数時間以内で形成されるという[5]. しかし，低酸や無酸の胃内で発生した胃石あるいは切除した残胃に発生した胃石の報告例[6][7]を考慮すると胃液以外の誘因も考えなければならない．自験例でも胃切の既往があることよりこのことが成因に関与しているのではないかと思われる．Amjad[8]らは残胃胃石の成因について幽門洞切除により幽門括約筋作用が消失するため食物の混合が不十分となり，また胃の運動の低下がおこり消化作用の低下，食物の排泄遅延などが胃石発生の原因となる．とくに繊維成分の多い食事摂取，不十分な咀嚼や制酸剤の乱用によってその原因が一層助長されると述べている．またCain[9]は胃切除後の残胃胃石の99例を集計しその成因については胃切除の結果低下した蛋白分解作用や胃内容の不完全な混合，迷走神経切除術によるうっ血などがその助長因子であると述べている.

胃石による腸閉塞はきわめてまれで井上ら[10]によると，胃石症例250例のうち20例(8％)にすぎなかった報告している．我々が検索しえた限りでは1980年から1994年の間，胃石により腸閉塞を起こした症例は31例でそのうち胃の手術を受けた症例は12例であった. 内訳は胃切後の再建がB-Iであるもの5例，B-IIであるもの3例，選択的迷走神経切除術が3例，不明が1例であった. (Table 3)[7][11]~[20] 島谷ら[21]は4×4×4 cm以上，20 g以上の胃石が閉塞をおこしやすく，回腸末端部が好発部としている.

胃石の治療であるが重曹，パパイン製剤などによる溶解療法があるが無効なことが多く手術療法によることが多い．また手術時は複数の胃石があることもあり再発予防のため消化管全体をくまなく検索する必要がある[18]. 自験例のように腸閉塞症状を来してはじめて発見される例もあり術前診断はきわめて困難と思われる．よって詳細な病歴に留意することが重要だと思われた．また胃石患者には適切な食事指導による胃石形成の予防と胃カメラによる経過観察が必要と思われた.

文　　献

1) **綾部正大，米川　温，石川浩一，木村忠司，佐野圭司**：現代外科学体系35 A 異物. p. 245-255, 1975.
2) **多羅尾和郎，高邑裕太郎，熊田淳一**：横浜医学 **19**：558-573, 1968.
3) **牧野惟義，木村幸三郎，奈良英功，川村恒光，石川巖，岩城　巖，葉梨義之，角田　実**：外科診療 **6**：645-657, 1964.
4) **Deslypere, J. P., Praet, M.** and **Verdonk, G.**：Am. J. Gastroenterol. **77**：467-470, 1982.
5) **泉　正一，岸本正樹，石田吉治**：日消病会誌. **30**：263-294, 1931.
6) **菅原古人，山崎泰雄，杉井重雄**：逓信医学 **27**：139-143, 1975.
7) **鈴木裕之，阿保七三郎，工藤　保，前田清貴，真田毅，顔　克明**：外科診療 **2**：233-237, 1986.
8) **Amjad, H., Kumar, G. K.** and **McCaughey, R.**：

Am. J. Gastroenterol. **64**：327-331, 1975.

9) **Cain, G. D., Moore. Jr.** and **Patterson, M.**：Am. J. Digestive Disease **13**：801-809, 1968.

10) 井上　直，中谷守一，吉岡幸男，木下博明，酒井克治：日臨外会誌．**43**：967-971，1982.

11) 白沢光太郎，渡部洋三，桜井秀樹，近藤慶一郎，林田康男，城所　仂：日臨外会誌．**43**：967，1982.

12) 田近徹也，前田　清，保坂　実，大場泰洋，政井　治：日農村医会誌．**32**：602，1983.

13) 薗田　裕，西　純一，鈴木　忠，織畑秀夫：日救急医会関東誌．8：66-67，1987.

14) 赤松大樹，金　昌男，藤田修弘，前田克昭，岸本康朗，佐藤尚司，明　渡寛，安田治正，米倉竹，北川晃：日消外会誌．**49**：1225-1228，1988.

15) 猪口正孝，馬越正通，渋谷哲夫，吉野重利，内山正一，庄司　佑：日臨外会誌．**50**：1873，1989.

16) 斉藤雄史，丹波　傳，天野良平，全並秀司，丹羽篤朗，神尾善郎，岩田　宏，加島健利，角岡秀彦：中部外科会25回総会号：62，1989.

17) 金子静夫，古田吉行，柄松章司，葛島達也：現代医．**37**：291-298，1989.

18) 長野真久，川上忠孝，狩野稔久：島根医．**10**：61-64，1990.

19) 家接健一，金子芳夫，田中松平，岩上　栄，吉田千尋：日臨外会誌．**54**：664-668，1993.

20) 谷口　堅，高原　裕，小無田興，高須勝也，田中公朗，浦　一秀，井沢邦英，角田　司，兼松隆之：日消病会誌．**90**：1040，1993.

21) 島谷信人，島田彦三，三宅新太郎，三原昭美：消病の臨床．**4**：749-760，1962.