

# 総 説

## 顎顔面骨骨折の様態と治療

奈良県立医科大学口腔外科学講座

山本一彦, 桐田忠昭

### CLINICAL ASPECTS AND TREATMENTS OF MAXILLOFACIAL FRACTURES

KAZUHIKO YAMAMOTO and TADAAKI KIRITA

Department of Oral and Maxillofacial Surgery, Nara Medical University

Received August 15, 2008

**Abstract** : 顎顔面骨骨折に対する治療には、顎顔面の形態的、審美的な回復のみならず、咬合や咀嚼、構音や会話などの機能的な回復が要求される。しかし、顎顔面骨は他の骨ではみられない特徴を有しているとともに、下顎骨と中顔面骨では解剖学的な違いにより骨折の様態が異なっている。従って、治療に際しては各々の部位における骨折の特徴を理解した上で、低侵襲で最も効果的な方法が選択されるべきである。

**Key words** : maxillofacial fracture, classification, diagnosis, treatment, reduction, fixation

### はじめに

顎顔面領域は、身体の中で衣服に被われていない数少ない部位で、個人の自己表現にかかわると同時に、咀嚼や嚥下、会話など生命の維持と社会生活を行う上で重要な機能を担っている。顎顔面骨骨折は、顎顔面の形態的、審美的な障害に加えて、咬合や咀嚼、構音や会話などの機能に大きな障害をもたらす。治療に際しては、形態的な回復のみならず機能的な回復が要求されるが、下顎骨は複関節を有していること、上下顎骨には歯牙が植立し咬合を形成しているなど、他の骨折では見られない特徴があり、その解剖と機能を熟知した上で行なう必要がある。本稿では、われわれ口腔外科医の観点から顎顔面骨骨折の様態と治療について概説する。

### 顎顔面骨骨折の原因

顎顔面骨骨折は様々な原因で生じる。これらの原因のうちいずれが多数を占めるかは、国や地域など医療機関を取り巻く環境により異なっている<sup>1,4)</sup>。一般に、本邦では交通事故による受傷が最も多く認められ、次いで転倒転落、殴打、スポーツ、作業事故、その他の順である<sup>1,3)</sup>。

全体的に女性より男性に多くみられる。顎顔面骨骨折の部位や様態は、原因によっては特徴的な傾向が認められる。たとえば、転倒による骨折は高齢者に多く、下顎骨関節突起骨折の頻度が高いこと<sup>5,6)</sup>、殴打による骨折は左側が大部分を占め、頬骨や下顎角部に多いこと<sup>7)</sup>、スポーツによる骨折は青少年に多く、骨折線は比較的単純で転位や偏位は少ないこと<sup>8,9)</sup>、などがあげられる。また、交通事故による骨折はシートベルトやエアバッグの普及前は中顔面や下顎骨オトガイ部に多くみられたが、近年これらの部位の骨折は相対的に減少している<sup>1)</sup>。

顎顔面骨骨折は単独で生じることも多いが、身体他部位の損傷を伴うこともある。このような場合、治療の優先順位を考慮すべきである。特に交通事故や高所からの転落などの高エネルギー外傷では、気道閉塞や多量出血が見られる場合を除いて顎顔面損傷の治療が優先されることは少ない。出血を伴う広範な顎顔面損傷がみられた場合、それに気を取られ身体他部位の損傷を見逃さないように注意が必要である。

### 部位と骨折の分類

骨折部位と分類は、下顎骨と中顔面骨骨折とは別々に

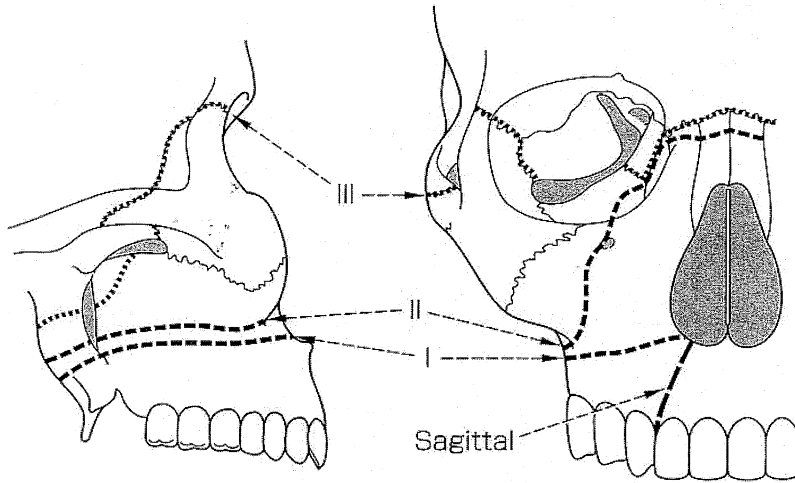


図1. 上顎骨骨折 Le Fort の分類

なされている。これは下顎骨と中顔面骨では骨折の様態と治療方針が異なっている為である。さらに下顎骨骨折では部位を細分して検討されている。

上顎骨骨折の分類には Le Fort の分類<sup>10)</sup> が最もよく用いられており、これに縦骨折を加えて評価されることが多い(図1)。しかし、常に典型的な Le Fort 型の骨折がみられるわけではなく、実際には分類が困難であることも多い。他にいくつかの骨折分類が提唱されているが一般的ではない。また、歯槽骨に局限する骨折は歯槽骨骨折として別に取り扱われている。

頬骨骨折の分類では Knight & North<sup>11)</sup> の分類が有名である。I型からVI型に分類されている(表1)。頬骨骨折における骨片の偏位は、単純X線写真やCTのaxial像やcoronal像から三次元的に把握することは困難であるため、正確な分類ができないこともあった。近年では3次元CT像が容易に得られるため、診断は比較的明確につく場合が多い。その他にもいくつかの分類が提唱されているが、頬骨弓に局限する骨折については、我々が提唱している治療法の選択に有用な分類がある<sup>12)</sup>。

表1. Knight & North の分類

- I型：転位のない体部骨折
- II型：頬骨弓骨折
- III型：回転のない体部骨折
- IV型：体部内旋骨折
- V型：体部外旋骨折
- VI型：体部粉碎骨折

鼻骨単独骨折の分類には Stranc らの分類<sup>13)</sup> が、鼻骨眼窩篩骨骨折(naso-orbito-ethmoidal fracture, NOE fracture)の分類には、内側眼瞼靭帯の損傷程度と再建を考慮した Gruss<sup>14)</sup>, Markowitz<sup>15)</sup>, Manson<sup>16)</sup>, Sargent<sup>17)</sup> らの分類がある。

下顎骨骨折は、中顔面と異なり骨折線の観察が比較的容易であり、下顎骨をオトガイ部、骨体部、下顎角部、下顎枝部、筋突起および関節突起に分けて、部位と骨折線数で表現することが多い。また、歯槽骨に局限する骨折は上顎と同様に別に取り扱われる。

関節突起骨折は下顎骨骨折の中で最も頻度が高く、ほとんどが介達骨折として生じる。関節突起骨折はその部位と様式により治療法が異なってくるため、種々の分類が提唱されてきた。本邦では久保の分類<sup>18)</sup> が広く用いられており、関節突起を頭部、上顎部、下顎部、基底部の4つに分類し、さらに、亀裂、偏位、転位、偏位脱臼、転位脱臼の5つの様式に分類している。また、Spiessl & Schrollの分類は主に頸部の骨折に対するもので、部位と様式から Type I から VI に分類されている<sup>19)</sup>。国際的に比較的よく用いられている分類法として Lindahl の分類と Maclennan の分類がある。Lindahl の分類は骨折部位による分類で、関節突起を頭部、顎部、基底部の3つの部位にわけている<sup>20)</sup>(図2a)。一方、Maclennan の分類は骨折様式の分類で、亀裂、偏位、転位、脱臼の4つの様式にわけている<sup>21)</sup>(図2b)。Lindahl の分類では久保の分類の上顎部が顎部に、下顎部が基底部に含まれる。また、Maclennan では久保の分類の偏位脱臼、転位脱臼

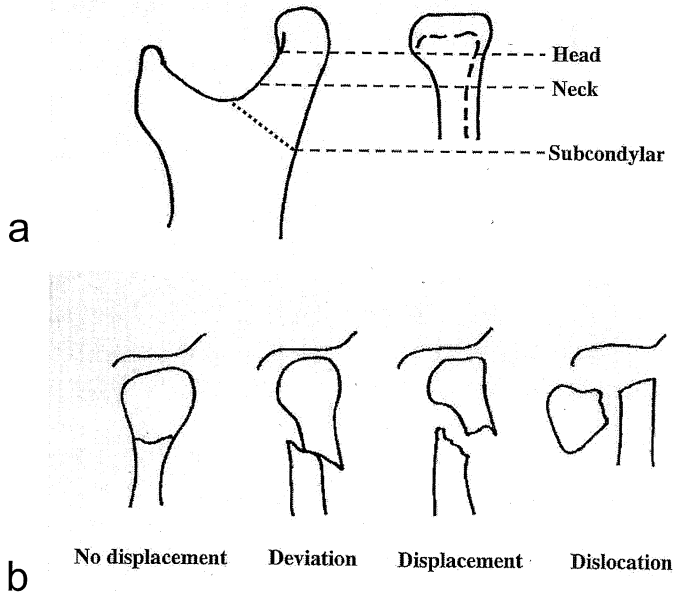


図2. 下顎骨関節突起骨折の分類  
a: Lindahl の分類, b: MacLennan の分類

はいずれも脱臼に含まれるなど、分類法によって若干の相違がある。

### 好発部位

顎顔面骨骨折の中で最も高頻度に生じるのは鼻骨骨折であると思われる<sup>3)</sup>。しかし、鼻骨単独骨折患者の大部分は耳鼻科や形成外科を受診するため、われわれ口腔外科医が取り扱うことは比較的まれである。逆に、口腔外科では咬合の回復が必要な下顎骨骨折を多く取り扱うため、下顎骨骨折の頻度は中顔面骨骨折の頻度より高いものとなっている。下顎骨骨折の中では関節突起骨折が最も頻度が高く、下顎骨骨折線数全体の40%程度を占めている。次いで、オトガイ部、下顎角部、骨体部の順であり、下顎枝部や筋突起の単独骨折はまれである<sup>1)</sup>。骨折線の本数は1本が半数以上を占めるが、複数の骨折線を有するものや粉碎骨折例もみられる。中顔面骨では鼻骨を除くと頬骨骨折が最も多く、次いで頬骨上顎骨複合体骨折が多くみられ、上顎骨骨折単独例は比較的少ない。これは解剖学的に頬骨が外力を受けやすいことによる。鼻骨眼窩篩骨骨折は単独、あるいはLe Fort II, III型骨折や前頭骨骨折に合併して生じるが、全体的な頻度は少ない。

### 症 状

上顎骨骨折や下顎骨骨折では通常咬合異常が生じる。下顎骨骨折では開口障害がみられることが多い。下顎骨骨折では骨片は外力が作用した方向ではなく、咀嚼筋や舌骨上筋群に牽引され偏位を生じる。たとえば、片側性関節突起骨折では骨折側の臼歯部が早期接触を起こし、開口時には下顎は患側に偏位する。これは患側の下顎枝高が短縮すること、患側の外側翼突筋が作用せず、健側の外側翼突筋により下顎が患側に牽引されるためである。また両側性の関節突起骨折では前歯部は開咬状態となり、面長な顔貌を呈する。オトガイ部、骨体部、顎角部の骨折では、骨折線の部位と方向、咀嚼筋や舌骨上筋の付着部位との関係により偏位の方向と程度が異なっている。下顎枝部から骨体部骨折で偏位を伴う例では下歯槽神経の障害により下口唇の知覚低下を生じることがある。上顎骨Le Fort I型骨折では口蓋が一塊として可動するのが触知できる(floating maxilla)。また後方へ落ち込むと上唇の後退感がみられる(dish face)。頬骨骨折は頬骨前頭縫合、眼窩下縁から頬骨下稜、頬骨弓の3つの突起部分での骨折が典型的である。頬の陥凹感や知覚異常、眼窩内容積の変化により複視や眼球陥没などの眼症状がみられる。頬骨骨折単独では咬合異常はみられないが、偏

位した頬骨体が下顎骨の筋突起と干渉することにより開口障害がみられることがある。black eyeは頬骨骨折単独でも見られるが、black eyeやbattle's signや鼻漏、耳出血などがみられる場合には頭蓋底骨折を疑う必要がある。

## 診 査 法

### 1：視診

骨折は外力が直接加わった部位に生じやすいが、下顎骨では外力が骨を伝わり、最も脆弱な部位である関節突起に介達骨折がみられることが多い。典型例としてはオトガイ部への外力により両側の関節突起骨折があげられるが、骨体部や下顎角部への外力により対側の関節突起に骨折が生じることもある。外力が加わった部位には通常軟組織の腫脹、皮下出血や裂傷がみられる。骨折が生じると骨片の偏位により顔貌の変形が生じるが、受傷後は軟組織の腫脹が生じるため骨片の偏位による変形は明らかではないことが多い。下顎骨骨折では開口障害、下顎の運動障害、咬合異常、時によりオトガイ部の知覚異常が認められる。

### 2：触診

触診では顎顔面の梁(buttrass)となる部分で骨の偏位と可動性を触診にて確認する。中顔面では眼窩周囲、頬骨弓、鼻根部、梨状口縁、頬骨下稜などを触診する。腫脹が著しい場合には骨折による骨のステップを確認することは困難な場合がある。骨折部には圧痛がみられることが多い。また、どの範囲の骨片が一塊として可動性を示すかを調べる必要がある。たとえば、上顎骨Le Fort I型骨折では梨状口縁から頬骨下稜にかけて左手の手指を置き、右手で上顎骨の前歯部を挟んで可動性を確認する。Le Fort II型骨折では眼窩下縁を触診しつつ同様にして上顎骨の可動性を確認する。また、上下顎の歯列弓内での骨折では歯列弓にステップを認めるとともに、骨折線での骨片の可動性が認められる。下顎骨関節突起骨折では耳前部で下顎頭の動きを確認する。

### 3：画像検査

画像検査は骨折の診断に必須である。下顎骨骨折ではパノラマX線撮影法とposteroanterior (PA)法がよく用いられる。骨折線は皮質骨の断裂としてみられる。パノラマ法では下顎骨のいずれの部位の骨折線も観察できるが、前歯部では不明瞭となるためやや観察しにくく、骨体部から下顎枝、関節突起にかけての骨折に対しては有用である。しかし、関節突起骨折の偏位や転位の程度は把握しにくい。一方、PA法は関節突起の頸部や基底部分の偏位や転位の程度、下顎角部の骨折線が観察しや

すいが、骨体部や関節突起頭部の骨折には不向きである。関節突起骨折の場合、Grant-Lanting法が頭部、頸部骨折における偏位や転位の程度がよく観察でき有用である。

中顔面骨骨折ではWaters法が最も適している。特に頬骨骨折では頬骨前頭縫合部、眼窩下縁と頬骨下稜部いずれの骨折線も比較的容易に観察することができる。PA法では頬骨下稜部の骨折線は把握できるがそれ以外の部位は観察が困難である。上顎Le Fort型の骨折ではWaters法が最も適しているが、Le Fort I型の梨状口縁の骨折線はわかりにくい。頬骨弓骨折では頬骨軸位法が有用であり、頬骨弓の陥没や偏位の程度が容易に観察できる。また片側性頬骨骨折では頬骨体の前後的な偏位の程度も把握できる。

CTは中顔面骨および下顎骨骨折いずれにおいても非常に有用である。下顎骨骨体部骨折ではaxial像でも十分であるが、関節突起骨折ではcoronal像により偏位、転位の状態が把握できる。中顔面では頬骨骨折ではaxial像において骨折線の観察は容易で、上顎洞後壁の骨折線も把握できる。Le Fort I型のような水平骨折ではaxial像では骨折線は把握しにくく、coronal像が有用である。頬骨骨折のKnight&Northの分類<sup>1)</sup>など中顔面骨骨折の3次元的な骨片の偏位を観察するには3次元画像が有用である。2次元画像では判断しにくい骨折線の走行や骨片の偏位も容易に知ることができる。ただし、表面的な骨折線しか観察できず、上顎洞内壁や後壁、眼窩内骨折は2次元画像の方が有用である。

## 診 断

下顎骨骨折では骨折部位を明確にする。関節突起骨折ではその部位と様式により治療法が異なるので特に重要である。歯槽骨骨折は独立して扱いその範囲を明確にする。

中顔面骨骨折ではLe Fortの分類やKnight&Northの分類など一般的に用いられている既存の分類で表現する。しかし、典型的な単骨の骨折は少なく、実際には上顎骨と頬骨にまたがる骨折が多いため頬骨上顎骨複合体骨折とせざるをえない骨折例が多い。左右を明確にすることは言うまでもない。また、吹き抜け骨折や鼻骨眼窩篩骨骨折など特徴的な骨折様式で表現することができる。

## 治 療 法

### 1：原則

基本的には整復と固定による咬合と顎運動機能の回復、および顔貌の形態的、審美的回復である。下顎骨と中顔面骨では固定の重要度が異なる。下顎骨骨折においては、

骨片の偏位は外力の作用方向ではなく、主に咀嚼筋や舌骨上筋群の作用によって生じる。さらに整復後の下顎骨には開閉口や咀嚼時に種々の応力が作用するため、これらに抵抗できる強度を有する骨接合材を理想的な位置に適用することが大切である。一方、頬骨や上顎骨においては骨片は主に外力に作用した方向に偏位し、強力な筋肉の作用をうけることがないため整復が主体となる。頬骨単独骨折や頬骨弓骨折では経皮的整復のみで固定の必要がない場合もある。しかし、偏位が大きく顔貌の変形を伴う場合や眼窩下神経支配領域の知覚異常、眼症状や開口障害がみられる場合には骨片の偏位を直視下に観察し整復を行う必要があり、観血的療法が選択される。上顎および下顎骨骨折では咬合の回復を考慮する必要があることは言うまでもない。

## 2：歯槽骨骨折

主に線副子 (arch-bar) を用いた顎内固定が行われる。線副子としてMM式、三内式、Schuchardt式などがある。歯槽骨骨折単独であれば、初診時に線副子を用いた整復、固定を行う。脱臼や破折など患部の歯牙の損傷を伴っている場合は、同時に歯牙固定や歯髓処置が必要である。ワイヤーによる歯牙結紮は近年ではほとんど行わ

れていない。小児や高齢者で線副子を装着することができない場合には床副子が用いられる。

## 3：下顎骨骨折(オトガイ部、骨体部、下顎角部)

### (1) 保存的療法

下顎骨骨折に対する代表的な保存的療法は顎間固定である。骨折線が単純で偏位の少ない単線骨折に適應される。線副子 (arch-bar) を上下歯列に装着し、線副子間をワイヤーやゴムリング(エラスティクス)にて固定し、中心咬合位にて下顎骨を上顎骨に固定する(図3)。乳歯や混合歯列、無歯顎患者では線副子は使用できないため、床副子を用いた囲繞結紮(下顎骨)や懸架固定(上顎骨)が行なわれる<sup>29)</sup>。通常、顎間固定の期間は2週間までであり、その後は積極的な下顎運動訓練が必要である。

### (2) 観血的療法

下顎角部間(オトガイ部、骨体部、下顎角部)の単純骨折では口腔内からのアプローチで整復固定が可能である。齶頰移行部下方の歯槽粘膜切開により粘膜骨膜弁を剥離し、骨折線を明示しこれを整復する。口腔内からのアプローチで下顎下縁まで明視下におくことができる。骨体部ではオトガイ孔に注意する必要がある。骨片の整復の際、原則的に上下の歯牙に装着した線副子間をワイヤー

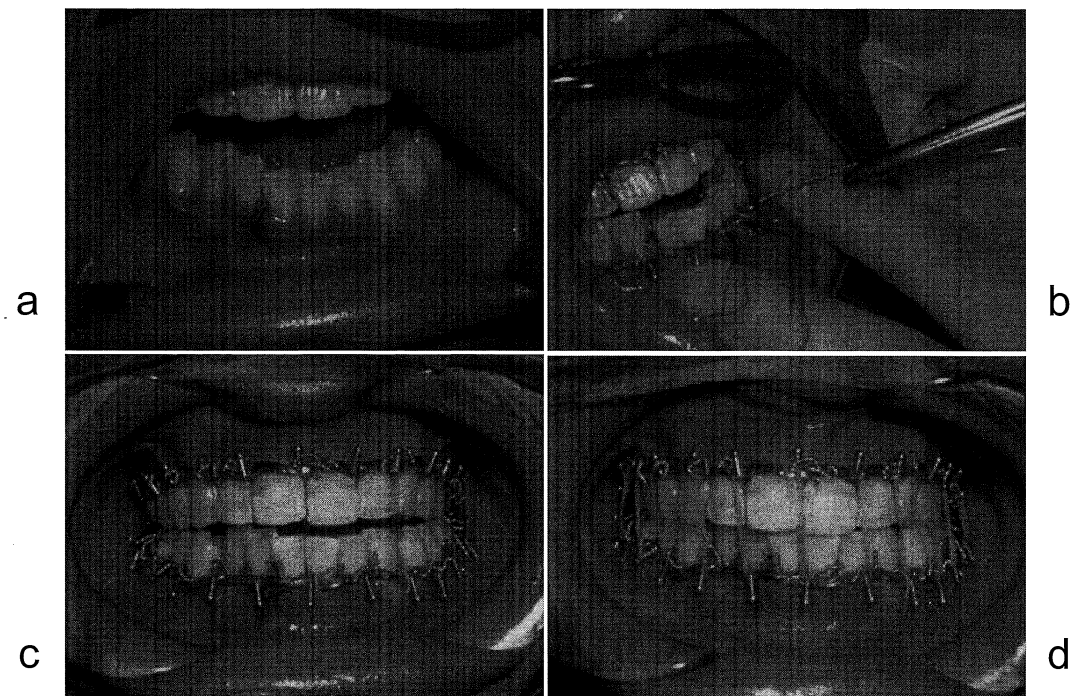


図3. 顎間固定(下顎骨骨折)

a: 術前, b: 線副子装着中, c: 線副子装着直後, d: ゴム牽引後

にて結紮し，中心咬合位にて上下顎を固定する．固定には各種ミニプレートが用いられる．下顎骨は水平的には馬蹄形をしているが下顎骨は顎舌骨筋や顎二腹筋により内方に牽引される為，外側に張力，内側に圧縮力がかかる．そのためミニプレート固定のスクリューは外側皮質骨にのみ挿入されるのみで十分で，舌側皮質骨まで貫通する必要はない．また上下的な筋肉の作用を考慮すると，骨体部や下顎角部では咀嚼筋と舌骨上筋群の作用により歯槽頂側に張力が，下顎下縁側に圧縮力が作用するため，プレートは歯槽頂側に配置する必要がある．これらを考慮した下顎骨骨折に対するプレート固定の理想的な配置はChampyの理想骨接合線(Champy's ideal osteosynthesis line)<sup>23)</sup>として知られている(図4)．前歯部では張力に加えて捻転力が働くため，プレートは2枚使用することが必要である．逆に下顎角部においては歯槽頂側には張力が下顎下縁側には圧縮力が作用するため，頬棚(下顎骨の外斜線)にミニプレート1枚で口腔内から固定が可能である<sup>24,25)</sup>(図5)．術後は一時的に下顎下縁が離開し，患側の臼歯部がやや開咬状態となるが，咬合力がかからないことにより骨折線に作用する応力が軽減され，

2週間程度で下顎下縁の離開は同部にかかる圧縮力により自然に閉鎖し開咬も改善される．これは術後の生体防衛的な反応であると考えられている<sup>26)</sup>．術後の顎間固定は通常必要ないが，顎位が不安定な場合，顎間ゴムを用いて中心咬合位に誘導する．

一方，AO/ASIF\*では下顎下縁にミニプレートより強固なプレート(stabilization plate)を用いて固定を行い，歯槽部では張力に抵抗するプレート(tension band plate)を用いるという方法を推奨している．この方法は，第3骨片や粉碎骨折の際にも安定した固定が得られること，早期の機能回復が可能であるなど有用な方法であるが<sup>27,28)</sup>，口腔外の皮膚切開からアプローチする必要があるなど生体への侵襲は大きくなる．骨折線が単純であればChampyらの方法で十分対応できる．

無歯顎の萎縮した骨体部骨折では，下顎骨の高さが低いため骨片間の接触面積が著しく小さくなる．このような場合，通常ミニプレート1枚固定ではプレートに加

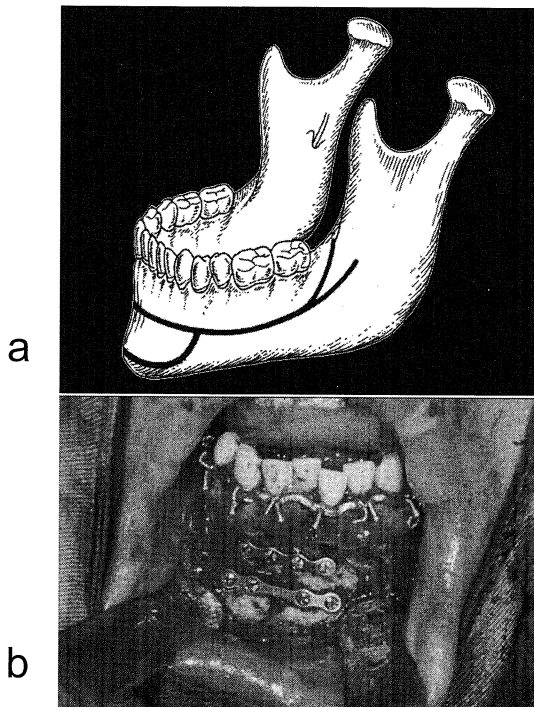


図4. 下顎骨骨折の固定  
a: Champyの理想骨接合線, b: ミニプレート固定

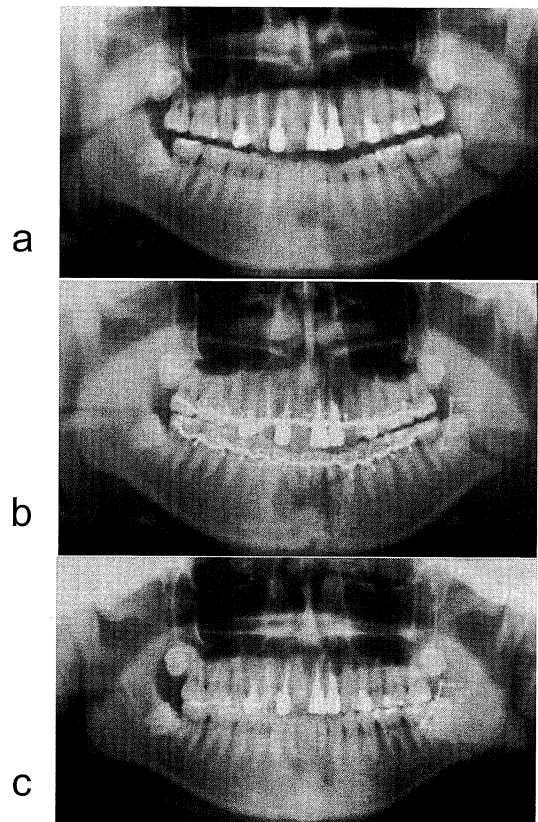


図5. 下顎角部骨折のミニプレート固定  
a: 術前 X線写真, b: 術直後 X線写真, c: 術後6か月 X線写真

わる応力が大きくなり、プレートの破折を生じやすい。従って再建プレートなどのより強固な骨接合材を用いるなど萎縮の程度に応じた固定法を選択する必要のある<sup>29,30)</sup>。

有歯顎部の骨折では原則的に骨折線上の歯牙は保存する。これは智歯も同様であり、下顎角骨折において骨折線上に埋伏している智歯も抜歯すること無く整復固定に応用する。これは智歯が鍵と鍵穴の関係となり骨片間の摩擦力が大きくなり骨片が安定すること、抜歯窩が死腔となり感染の危険性が高まることを避けるためである。将来的に抜歯が必要な歯牙は、プレート除去時に抜歯することとしている。

プレートの除去についてはこれを行わないとする施設も多い<sup>31,32)</sup>。われわれは、顔面皮膚切開からアプローチした中顔面や下顎骨関節突起骨折に対して使用したプレートは必ずしも除去する必要はないが、口腔内からアプローチした有歯顎部のプレートは原則として除去すべきであると考えている。これは、長期間の経過中に菌性感染症の波及や顎堤吸収などによるプレートの露出の可能性がある為である。プレート除去は通常局所麻酔下で行なっている。除去の必要がない骨接合材として、ポリL乳酸製の吸収性プレートやスクリューが応用される場合もあるが<sup>33,34)</sup>、プレート自体の厚みが大きいこと、強度に問題が有ること、使用部位が限定されること、吸収過程の破片によるトラブルなどがみられることがあり、最近では骨折症例ではほとんど使用していない。

#### 4：下顎骨関節突起骨折

下顎骨の下顎枝から関節突起の部分は、前述の下顎角部間の骨折のように Champy の理想骨接合線の原則は適応できない、下顎枝骨折では原則的に口腔内からのアプローチで整復固定が可能であり、外側皮質骨にミニプレート固定が行われる。筋突起骨折は下顎骨骨折の中でまれであるが、通常整復固定術の適応にはならない。筋突起には側頭筋が停止し主に閉口運動にかかわっているが、閉口は咬筋と内側翼突筋で十分可能であり、機能障害はほとんど生じない。

下顎骨骨折の中で最も治療が難しいのは関節突起骨折である。大きく分けて、保存的療法(非観血的療法)と観血的療法とがある。いずれの治療法を選択するかは、骨折の部位、偏位の様式、さらに患者の年齢、顔面骨他部位の骨折の有無、歯牙および咬合状態、全身状態によって考慮される。関節突起骨折治療におけるゴールドスタンダードは無く、現在でもいずれの治療法を選択すべき

か議論が続いている<sup>35-38)</sup>。従って、同じ条件であっても医療施設の方針により異なっているのが現状である。我々は過去の治療成績から観血的療法と保存的療法の適応基準を設けて治療法を選択を行ってきた<sup>39)</sup>。

#### (1) 保存的療法

小児(15歳以下)の骨折の場合、原則的に保存的療法を行う。成人では、骨折部位が頭部や顎部など高位の場合や、基底部では亀裂骨折や偏位が軽度な骨折の場合に保存的療法を選択し、2週間程度の開口制限を行っている。咬合異常がみられる場合(通常片側性骨折では骨折側の臼歯部に早期接触が認められる)は、有歯顎患者では主に線副子を用いて、中心咬合位での2週間の顎間固定を行っている。他に顎間固定用の小スクリューを上下顎骨に直接植立して顎間固定を行う方法もある<sup>40)</sup>。また、患側の早期接触が強い例では、患側の最後臼歯部の咬合を挙上し、これを梃子の支点として前歯部が咬合するまで牽引して顎間固定を行う。これにより関節突起部を免荷するとともに、下顎枝高の短縮と咀嚼筋の拘縮を防ぎ顎間固定解除後の開咬を防ぐことができる。線副子が使用できない乳幼児や混合歯列の小児、また無歯顎や多数歯欠損の高齢者では床副子を用い、圍繞結紮や懸架固定が必要である。2週間の顎間固定は、軟組織、特に骨膜の治療に要する。その後は下顎運動訓練を行っている。この訓練は顎関節の癒着による関節突起の運動障害を防ぎ、スムーズな下顎運動を回復するとともに、骨折した関節突起部のリモデリングを促進する作用があるため重要である。しかしながら、保存的療法を選択した際には下顎枝高の短縮はある程度避けられない<sup>41,42)</sup>。

保存的療法の特殊な方法として牽引療法がある。これは関節結節部と下顎角部に骨延長器を取りつけ牽引し、関節部の免荷をはかるとともに、下顎枝高の短縮を可及的に防止しリモデリングを促進する方法である。渡辺らは内固定型骨延長器を用いた動的牽引療法による治療法を提唱している<sup>43)</sup>。

#### (2) 観血的療法

骨折部位が基底部で一定以上の偏位、転位、脱臼を伴う場合、観血的療法を選択する。この場合、どこからアプローチするか、どのような骨接合材をどこに適用するか、を考慮する必要がある。関節突起へのアプローチ法には耳前部切開法<sup>44)</sup>、下顎後切開法<sup>45-47)</sup>、経咬筋前耳下腺法<sup>48,49)</sup>、経耳下腺法<sup>50)</sup>、顎下部切開法<sup>51)</sup>、口腔内切開法<sup>52,53)</sup>などがある。いずれも顔面神経の走行を考慮したものであり、それぞれに長所、短所がある。耳前切開法は関節

頭へのアプローチに優れているが、頸部から下方へのアプローチは困難である。関節包内に限局した骨折は観血的療法の適応となることは少なく、また関節包に外科的侵襲を加えることによる術後の癒痕拘縮により開口障害などを生じることがあるため、関節突起骨折に対するアプローチ法としてはほとんど用いられていない。下顎後切開法は、耳前部切開法と比較して切開部から骨折部までの距離が比較的短く直視下に骨片の整復が行えること、固定にはミニプレート2枚を用いることが可能であり比較的強固な固定が得られること、などの利点がある。本切開法を好んで用いている施設も多いが、十分な視野が得られにくいことがある<sup>45,47</sup>。経咬筋前耳下腺法は下顎枝の後方からアプローチし咬筋の前縁で顔面神経の頬骨枝と頬筋枝の間で咬筋を切離し骨折部の到達する方法である<sup>48,49</sup>。経耳下腺法は下顎枝後縁から約5mm前方の位置で耳下腺を切開し、顔面神経を同定しこれを避けて咬筋

を切開し下顎枝に至る方法である<sup>50</sup>。いずれも皮膚切開は下顎後方切開、延長S字切開法(lazy S incision)あるいは皺取り術(rhytidectomy)に準じた切開法が用いられる。顎下部切開法は下顎下縁2横指下方で顔面神経下顎縁枝をさげ、下顎下縁の骨膜を切開し上方に剥離し骨折線に至る方法である<sup>51</sup>。下顎枝全体を視野におくことができるが骨折線までの距離が長くなる。口腔内からのアプローチは基底部で外側に転位した骨折が適応となり、筋突起前縁か下顎頰頰移行部に至る切開からアプローチする<sup>52</sup>。下顎枝後方部では十分な視野が得られないことが有り、内視鏡が併用されている<sup>53</sup>。顎下部切開や口腔内アプローチではプレート固定の際trocarを用いて経皮的に行うか、コントラングルドリルとドライバーを用いる必要がある。

関節突起骨折に用いられる骨接合材は、ミニプレート、吸収プレート キルシュナーピン(Kirschner pin)、ラグ

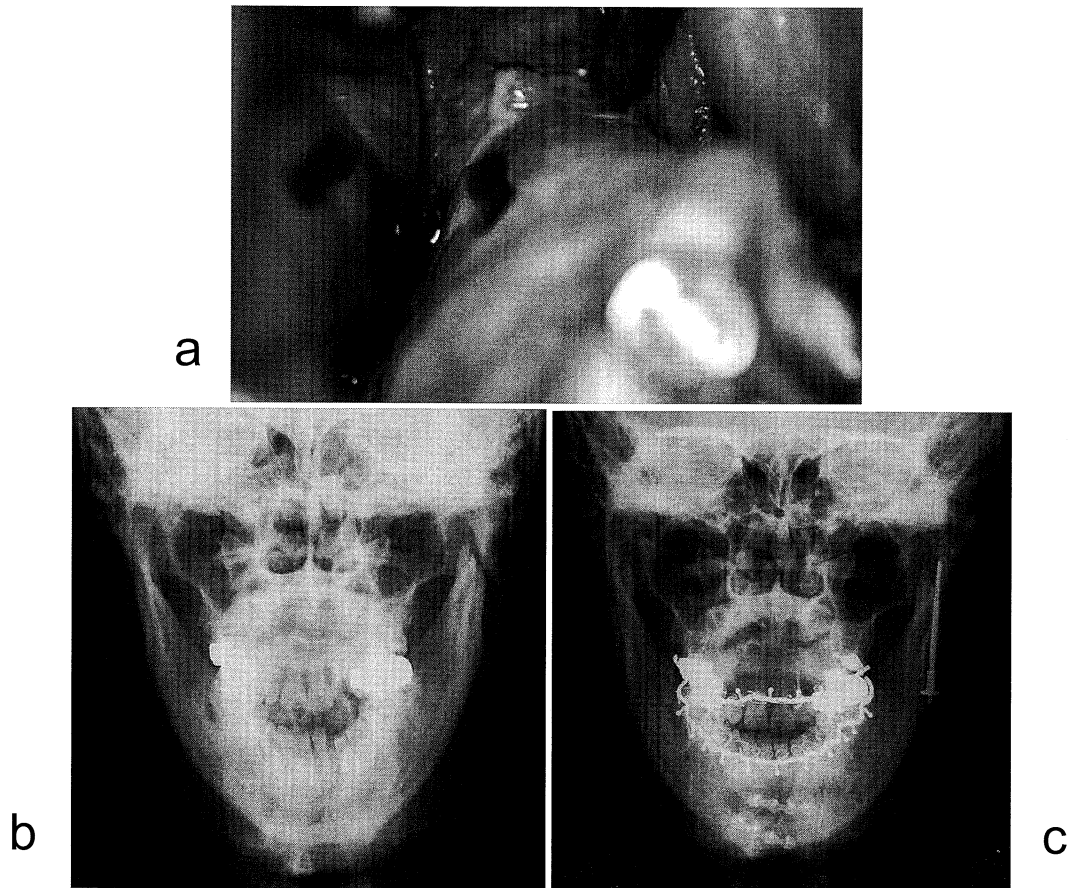


図6. 下顎骨関節突起骨折のLag screw固定  
a: 術中写真, b: 術前X線写真, c: 術後X線写真



スクリュー (lag screw), 台形プレート等がある。一般にはミニプレートが用いられることが多い。プレートやスクリューをどのように適応するのが最も優れているかについては、以前より多くの生体力学的研究がなされている<sup>50</sup>。これは関節突起部、特に顎部では長管骨と同様に、張力や圧縮力の他、屈曲、剪断や捻転力といった応力が複雑に作用することにより、Champy らの理想骨接合線のように骨体部に作用する生体力学的原則が適応できなかった為である。一般的には基底部の骨折では下顎枝後縁と下顎切痕部にミニプレート 2 枚での固定が必要である。顎部骨折など下顎切痕部より上方の骨折ではプレート 2 枚固定は困難であり、1 枚のミニプレートでは破折を生じる危険性が高い<sup>50</sup>。Meyer ら<sup>50</sup>は、関節突起部の生体力学的検討により、従来の下顎枝後縁のプレート固定に加えて、下顎切痕部の張力が作用する部位へのプレート固定が行えるような台形プレートを、Lauer ら<sup>50</sup>は 3 次元プレートを考案している。

プレート以外では従来キルシュナーピンが用いられていたが、手技が煩雑で固定力が弱いため現在ではあまり用いられていない。代わりに近年ではラグスクリューが用いられている。ラグスクリューにはいくつかの種類があるが、関節突起骨折に用いられるラグスクリューは通常 Eckelt のラグスクリューである<sup>50</sup>。アプローチは顎下部から行い、近位骨片を修復した後、下顎角部から遠位骨片を通したスクリューを近位骨片に直視下で挿入し、下顎角部でナットをしめて遠位骨片と固定する(図 6)。骨折線に弱い圧迫力が働くことにより安定した固定性が得られること、手術手技が比較的容易で顔面神経障害の発生が少ないこと、局所麻酔下で簡単に除去できることより、当科では第一選択としてきた<sup>50</sup>。斜骨折では骨片がスライドすること、下顎枝の彎曲が強い場合には適応できないなど欠点があるが、顎部骨折にも十分適応できる大変優れた方法である。

関節突起骨折の保存的療法後の下顎枝高の短縮に対して、骨延長法の一つであるボートランスポート法の応用も行われている。本方法は下顎骨再建の一方法である<sup>58</sup>。

##### 5：上顎骨骨折 (Le Fort 型骨折、縦骨折)

上顎 Le Fort I 型骨折では、口腔内からのアプローチが可能である。齦頬移行部の上方に切開を加え、粘膜骨膜弁を剥離し骨折線を明示させる。梨状口外側と頬骨下縁部は十分に剥離するが、上顎洞前壁の粉碎した薄い骨は骨膜剥離を最小限にする。次いで鼻腔底の粘膜骨膜を剥離し、上顎修復用の鉗子で両側梨状口と口蓋側から上顎骨を挟み込み修復を行う。上顎骨が一塊として後退して

いる場合は、上顎歯列に装着したアーチバーのフックにワイヤーをかけたり、翼状上顎切痕に上顎骨起子をかけて牽引することにより修復する。下顎歯列との咬合関係が回復されたなら、その位置で顎間固定を行い、梨状口縁と頬骨下縁部でミニプレート固定する(図 7)。L 型のプレートが使い良い。

上顎 Le Fort II 型骨折では眼窩下縁部と頬骨下縁部での固定が原則となる。眼窩下縁部へは皮膚切開により、頬骨下縁部へは口腔内切開にてアプローチする。眼窩下縁部へのアプローチ法はいくつかある(頬骨骨折の項参照)が、当科では睫毛下切開を用いている。骨片の修復後、眼窩下縁部はマイクロプレートで頬骨下縁部はミニプレートで固定する。両側にわたる例では上顎骨前頭突起と鼻骨骨折を伴うが、この部の骨は薄く Le Fort II 型骨折の固定源としては不十分である。鼻骨の偏位に対しては修復のみでも十分であるが、固定が必要な場合はマイクロプレートで固定する。Le Fort II 型骨折では咬合の回復が必要であるが、Le Fort I 型骨折を合併する場合は、眼窩下縁部を解剖学的に修復固定し、Le Fort I 型の骨折を修復固定する際に咬合を回復する。

上顎 Le Fort III 型骨折は頻度的には最も少ない。眼窩内を通り、鼻骨、篩骨、前頭骨骨折などと合併する。頭部外傷を伴うことも多く最も重篤である。関連各科との連携のもと治療を行う必要がある。頬骨前頭縫合部、上顎前頭縫合部、頬骨側頭縫合部での修復と固定が必要で

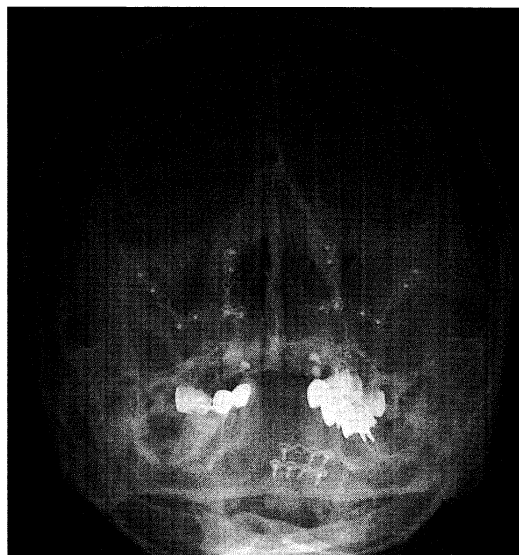

図 7. 上顎 Le Fort I 型骨折の術後 X 線写真

あり、頭皮冠状切開によるアプローチや内眼角切開、眉毛外側切開など顔面皮膚切開の組み合わせによりアプローチする方法がある。中顔面骨の粉碎骨折を伴う場合、頬骨の三次元的な再建には蝶形頬骨縫合部での整復固定の追加が有用との報告がある<sup>59)</sup>。

上顎縦骨折に対しては、咬合の回復を得るため線副子や床副子を用いた顎内固定あるいは顎間固定による保存的療法が主である。Le Fort 型骨折に合併する場合、整復後ミニプレートやマイクロプレートを用いた固定を行うが、頬側のみの固定で十分で口蓋側の固定は通常必要ない。

6：頬骨骨折

頬骨は体部と前頭突起、側頭突起、上顎突起の3つの突起によりなり、中顔面の特徴的な輪郭を形成している。典型的な頬骨骨折はこれら3つの突起の部分で骨折が生じる。Knight & North の分類I型の様に偏位がみられない例では経過観察のみで良い。また、受傷直後の単純な骨折では経皮的整復のみでも十分対応できる。頬骨体部下方の皮膚に小切開を加え、ここからフック挿入し頬骨

を牽引して整復する。通常、捻髪音とともに整復され、骨片間に十分な接触が得られたなら固定は不要である。骨片の偏位が大きく骨折のステップが顕著な場合や頬部の陥凹感や知覚異常、開口障害、複視などの眼症状がみられる場合には観血的整復固定術の適応となる。アプローチは原則的に頬骨下稜、頬骨前頭縫合部と眼窩下縁から行う。頬骨下稜へは口腔内からのアプローチで到達できるが、頬骨前頭縫合部と眼窩下縁へは顔面皮膚切開によりアプローチする必要がある。眼窩下縁へのアプローチ法には眼窩下縁、下眼瞼、睫毛下、結膜内切開法などがあり<sup>60,61)</sup>、われわれは傷跡が目立たない睫毛下切開を用いている。睫毛下切開は眼輪筋の切開部位によってさらに瞼板前、眼窩隔膜前、眼窩前の3つに細分されている。頬骨前頭縫合部へのアプローチは眉毛外側切開が用いられるが、傷跡が目立たない外側上眼瞼切開も用いられる。いずれも骨折線を直視下に整復しプレート固定を行う。頬骨下稜や頬骨前頭縫合部ではミニプレート、眼窩下縁ではマイクロプレートを用いることが多い(図8)。偏位の程度によっては必ずしも3か所全てで整復を確認し固

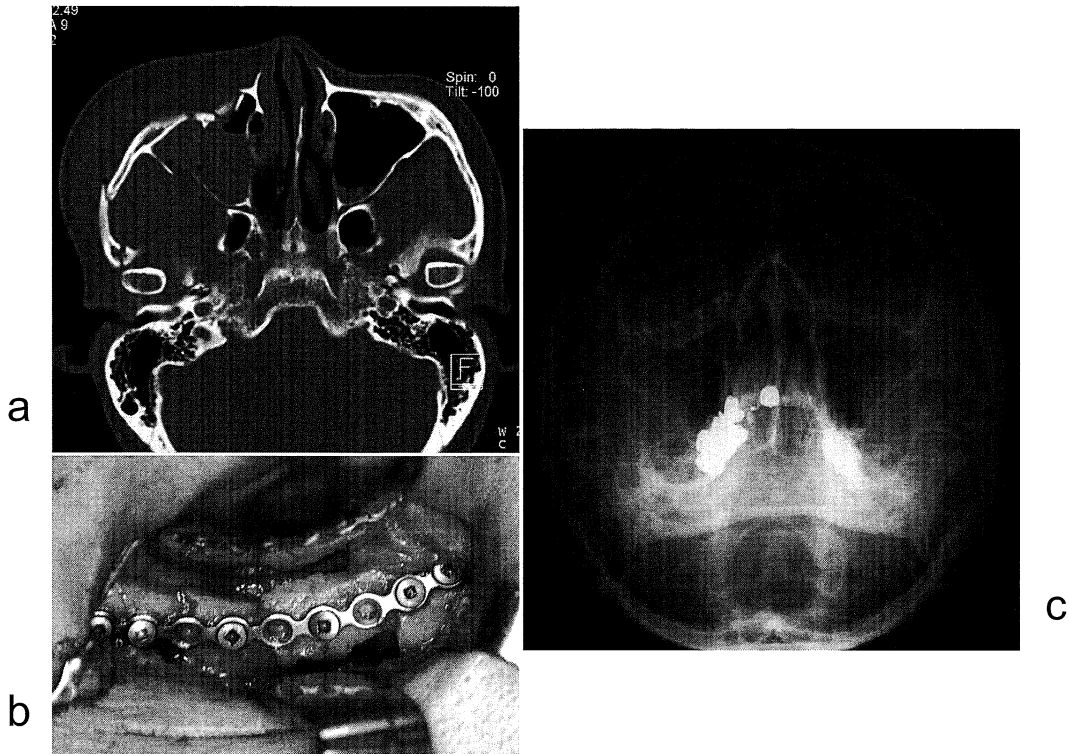


図8. 頬骨骨折  
a: 術前CT写真, b: 術中写真(眼窩下縁部), c: 術後X線写真

定する必要は無く、不要な皮膚切開は避けるべきである。

頬骨弓単独骨折はKnight & North 分類のII型に相当する。粉碎骨折を除き多くの場合整復のみで十分である(図9)<sup>12)</sup>。これは頬骨弓には側頭筋膜と耳下腺咬筋膜が付着し上下方向に牽引され安定しているためである。経皮的整復には側頭部に髪部の皮膚切開から側頭筋膜の下に沿って器具を挿入して整復するGilliesの経側頭法(Gillies temporal approach)<sup>62)</sup>や、頬骨前頭縫合部の外側から器具を挿入して整復するDingman法<sup>63)</sup>などがある。また、口腔内からのアプローチで行うこともできる<sup>64,65)</sup>。捻髪音とともに整復され、固定の必要はない。受傷後2週間程度までであれば整復は可能であるが、可及的に早期に行う方が治療成績はよい。頬の陥凹感や開口障害のみられない軽度な偏位であれば経過観察のみでもよい。整復により整復前にみられた開口障害は改善する。粉碎骨折では観血的療法が必要になることもある。

7：吹き抜け骨折

眼窩壁の骨折は中顔面骨骨折の一部として生じることが多いが、吹き抜け骨折は一般に眼窩縁の骨折がみられない眼窩壁骨折を意味している。眼窩下壁と内側壁に生じやすい。下壁の吹き抜け骨折では眼窩内容が上顎洞内

に逸脱する。複視、眼球運動障害、眼球が落ち込むなどの症状がみられる。軽度であれば保存的に扱うが、保存的療法で改善が期待できない場合には観血的治療が選択される。眼窩下壁骨折の手術適応について、菅又ら<sup>66)</sup>は線状型と打ちぬき型に大別し、線状骨折では、眼球運動障害を保存的に扱うと予後不良であるため、運動障害がごく軽度の症例以外は手術適応としている。打ち抜き骨折では眼球運動障害の予後は保存的に扱っても良好であるが、眼球陥没を残してしまう可能性の高いものは手術が必要で、骨折部が眼球の赤道より後ろにあり、画像計測で打ち抜き径が眼球の2/3以上のものを手術適応としている<sup>66)</sup>。また、下壁の1/2以上の面積の骨折を手術適応としたものもある<sup>67,68)</sup>。眼窩下壁の整復に際しては、陥入した組織を持ち上げた上で、再度陥没を起こさないように維持することが必要である。そのためには、上顎洞内にバルーンカテーテルを挿入する方法や、自家骨(腸骨、頭蓋骨外板、肋骨、上顎洞前壁、など)や人工物(チタンメッシュプレート、シリコンプレート、など)による再建が行われている<sup>16)</sup>。

8：鼻骨眼窩篩骨骨折

中顔面から上顔面の中央部の複合骨折で、鼻根部の変形、内眼角靭帯損傷による内眼角離開、涙道の損傷による通過障害、眼窩内合併症、髄液鼻瘻、前頭洞障害などを生じる。口腔外科単科での治療は軽度な例に限られ、損傷の程度に応じて耳鼻科、眼科、脳神経外科、形成外科などと共同で治療に当たる必要がある。内眼角靭帯自体の損傷がみられる場合、上顎骨前頭突起の粉碎骨折により内眼角靭帯を固定する骨片が不安定な場合にはtransnasal wire reductionにより内眼角離開を防止する必要がある<sup>14,15)</sup>。上顎骨前頭突起へは睫毛下切開や口腔内切開からのアプローチが可能であるが、前頭鼻骨縫合部への到達には鼻根部の切開が必要となる。鼻根部の切開は瘢痕が目立つため、これを避けるには頭皮冠状切開によるアプローチが選択される。

予後および評価

顎顔面骨骨折の治療の目的は顎顔面形態の回復と機能の回復にある。しかし、顎顔面形態の回復についての客観的な評価法は確立していない。これは、骨折患者では受傷前の形態についての情報が得られていないことがほとんどであること、片側性骨折であれば健側を指標にして評価することができるが<sup>9,42)</sup>、両側性では困難なこと、などが主な理由と思われる。

機能的な回復は、下顎骨骨折では咬合状態や下顎運動機能が最も信頼できる指標となり、主に関節突起骨折に

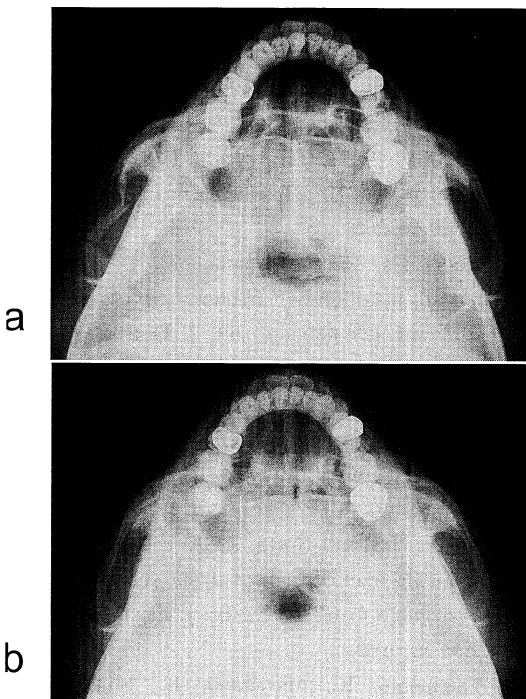


図9. 頬骨弓骨折  
a: 整復前 X線写真, b: 整復後 X線写真

ついでに検討がなされてきた。本邦では簡便な機能や形態の評価の指標として中富の分類<sup>69)</sup>や神谷の分類<sup>70)</sup>が用いられていたが、近年では、咬合状態、最大開口量、前方、側方運動量、開口時の下顎偏位の他、顎関節の疼痛や雑音、運動異常などが総合的に評価されている<sup>39,41,42,71-77)</sup>。片側性関節突起骨折では、下顎運動機能は受傷後3か月頃までに回復し、保存的療法と観血的療法との間に明らかな機能回復の差はみられない<sup>71)</sup>。しかし、保存的療法では健側への側方運動がやや制限され、大開口時に下顎の患側偏位が残存する症例が多い傾向にある<sup>41,72,73,78)</sup>。また、両側性骨折や高齢者においては十分な回復が得られない症例もみられる<sup>39)</sup>。咬合状態の評価法にはトランスデューサーを用いた咬合力の測定と<sup>79)</sup>、感圧シートを用いて咬合圧、咬合接触面積と咬合力を計算する方法がある<sup>79)</sup>。関節突起骨折では咬合接触面積と咬合力は6週から3か月で60-70%程度回復し、6か月でほぼ受傷前のレベルに達するが、この間、平均咬合圧は健常者より高くなる傾向が見られる<sup>80)</sup>。咬合力の回復は、保存的療法と観血的療法との間で明らかな差はみられない<sup>74)</sup>。

顎顔面骨骨折では顔面神経麻痺を生じることが少ないが、顔面の知覚異常がみられることは比較的多い。中顔面では頬骨骨折やLe Fort II型の骨折による眼窩下神経の障害により頬部や上唇の知覚低下が生じる。下顎骨では下顎角部の骨折により下歯槽神経の損傷によりその終枝であるオトガイ神経領域である下唇の知覚低下が生じる。神経の断裂がなければ徐々に回復がみられるが月単位の日数を要する。

## お わ り に

顎顔面骨骨折の治療は、観血的療法後の腫脹や疼痛、また顎間固定による開口制限など、一部の保存的療法を除いて患者にとってのストレスは大きい。また、下顎骨骨折では治療後のリハビリテーションも重要である。また、顎顔面は気道の一部であり、術後の腫脹や出血による気道閉塞にも注意する必要がある。近年、手術法の発達や骨接合材の進歩により比較的安定した結果が得られるようになったが、今後さらに身体的、精神的ストレスが小さく、安全で早期回復が期待できる治療法の確立が望まれる。

## 文 献

- 山本一彦, 杉浦 勉, 村上和宏, 渡邊誠之, 藤田博志, 藤本昌紀, 今井裕一郎, 大儀和彦, 草野雅章, 桐田忠昭: 奈良県立医科大学口腔外科における20年間の顎顔面骨骨折の臨床統計的検討. 日口診誌. 16 : 57-63, 2003.
- Iida, S., Kogo, M., Sugiura, T., Mima, T. and Matsuya, T. : Retrospective analysis of 1502 patients with facial fractures. *Int. J. Oral Maxillofac. Surg.* 30 : 286-290, 2001.
- 横内哲博, 平野明喜, 藤井 徹: 最近の顔面骨骨折2472例の検討. 日形会誌. 20 : 343-349, 2000.
- Erdmann, D., Follmar, K.E., Debruijn, M., Bruno, A.D., Jung, S.H., Edelman, D., Mukundan, S. and Marcus, J.R. : A retrospective analysis of facial fracture etiologies. *Ann. Plast. Surg.* 60 : 398-403, 2008.
- 山本一彦, 今井裕一郎, 杉浦 勉, 村上和宏, 瀧岡 渡, 露木基勝, 宮脇正一, 杉村正仁: 高齢者の顎顔面骨折に関する臨床的検討. 老年歯科医学 15 : 260-264, 2001.
- Iida, S., Hassfeld, S., Reuther, T., Schweigert, H.G., Haag, C., Klein, C. and Mühlhng J. : Maxillofacial fractures resulting from fall. *J. Craniomaxillofac. Surg.* 31 : 278-283, 2003.
- 山本一彦, 松原有里, 仲 由記, 松末友美子, 上田順宏, 徳宮元富, 川島 渉, 小松祐子, 倉木美穂, 井上公秀, 村上和宏, 桐田忠昭: 殴打に起因する顎顔面骨骨折の臨床統計的検討. 日口外傷誌. 5 : 63-69, 2006.
- 山本一彦, 仲 由記, 松原有里, 松末友美子, 上田順宏, 徳宮元富, 川島 渉, 小松祐子, 栗原 都, 石田純一, 今井裕一郎, 桐田忠昭: スポーツに起因する顎顔面骨骨折の臨床統計的検討. 日口外傷誌. 5 : 70-76, 2006.
- Mourouzis, C. and Koumouora, F. : Sports-related maxillofacial fractures: a retrospective study of 125 patients. *Int. J. Oral Maxillofac. Surg.* 34 : 635-638, 2005.
- Tessier, P. : The classic reprint. Experimental study of fractures of the upper jaw. I and II. René Le Fort, M. D.. *Plast. Reconstr. Surg.* 50 : 497-506, 1972.
- Knight, J.S. and North, J.F. : The classification of malar fractures: an analysis of displacement as a guide to treatment. *Br. J. Plast. Surg.* 13 : 325-339, 1960.
- Yamamoto, K., Murakami, K., Sugiura, K., Fujimoto, M., Inoue, M., Kawakami, M., Ohgi, K. and Kirita, T. : Clinical analysis of isolated

- zygomatic arch fractures. *J. Oral Maxillofac. Surg.* **65** : 457-461, 2007.
- 13) **Stranc, M.F. and Robertson, G.A.** : A classification of injuries of the nasal skeleton. *Ann. Plast. Surg.* **2** : 468-474, 1979.
- 14) **Gruss, J.S.** : Naso-ethmoid-orbital fractures: classification and role of primary bone grafting. *Plast. Reconstr. Surg.* **75** : 303-317, 1985.
- 15) **Markowitz, B.L., Manson, P.N., Sargent, L., Vander Kolk, C.A., Yaremchuk, M., Glassman, D., Crawley, W.A.** : Management of the medial canthal tendon in nasoethmoid orbital fractures: the importance of the central fragment in classification and treatment. *Plast. Reconstr. Surg.* **87** : 843-853, 1991.
- 16) **Manson, P.N.** : Facial fractures. In: Mathes, S.J., ed.: *Plastic Surgery (2nd ed) Vol. III*, 77-380, Elsevier, 2006.
- 17) **Sargent, L.A.** : Nasoethmoid orbital fractures: diagnosis and treatment. *Plast. Reconstr. Surg.* **120**(7, suppl2): 16S-31S, 2007.
- 18) 久保二郎, 村橋 護, 福田 修, 橋 直哉, 伝庄信也, 古田 勲, 小浜源都 : 関節突起骨折 124 症例に対する臨床的検討 . 特にその分類について . 日口外誌. **29** : 88-99, 1983.
- 19) **Spießl, B. and Schroll, K.** : Gelenkfortsatz und Kieferköpfchenfrakturen. In: Nigst, H., ed.: *Spezielle Frakturen- und Luxationslehre, Vol. 1*, 136, Gesichtsschädel, Stuttgart, New York: Thieme, 1972.
- 20) **Lindahl, L.** : Condylar fractures of the mandible. I : Classification and relation to age, occlusion, and concomitant injuries of the teeth and teeth supporting structures, and fractures of the mandibular body. *Int. J. Oral Maxillofac. Surg.* **6** : 12-21, 1977.
- 21) **MacLennan, W.D.** : Consideration of 180 cases of typical fractures of the mandibular condylar process. *Br. J. Plast. Surg.* **5** : 122-128, 1995.
- 22) **Yamamoto, K., Ohgi, K., Fujimoto, M., Murakami, K., Sugiura, T., Inoue, M., Imai, Y., Tatebayashi, S., Kawakami, M. and Kirita, T.** : Treatment of mandibular fractures in infants. *Asian J. Oral Maxillofac. Surg.* **17** : 38-42, 2005.
- 23) **Champy, M., Lodde, J.P., Schmitt, R., Jaeger, J.H. and Muster, D.** : Mandibular osteosynthesis by miniature screwed plates via a buccal approach. *J. Maxillofac. Surg.* **6** : 14-21, 1978.
- 24) **Siddiqui, A., Markose, G., Moos, K.F., McMahan, J. and Ayoub, A.F.** : One miniplate versus two in the management of mandibular angle fractures: a prospective randomised study. *Br. J. Oral Maxillofac. Surg.* **45** : 223-225, 2007.
- 25) **Barry, C.P. and Kearns, G.J.** : Superior border plating technique in the management of isolated mandibular angle fractures: a retrospective study of 50 consecutive patients. *J. Oral Maxillofac. Surg.* **65** : 1544-1549, 2007.
- 26) **Yamamoto, K., Sugiura, T., Murakami, K., Fujimoto, M., Ohgi, K. and Kirita, T.** : Clinical course of single miniplate fixation for mandibular angle fractures in comparison with two miniplate fixation. *Hosp. Dent. (Tokyo)*. **16** : 43-48, 2004.
- 27) **Kuriakose, M.A., Fardy, M., Sirikumara, M., Patton, D.W. and Sugar, A.W.** : A comparative review of 226 mandibular fractures with internal fixation using rigid (AO/ASIF) plates or mini-plates. *Br. J. Oral Maxillofac. Surg.* **34** : 315-321, 1996.
- 28) **Scolozzi, P. and Richter, M.** : Treatment of severe mandibular fractures using AO reconstruction plates. *J. Oral Maxillofac. Surg.* **61** : 458-461, 2003.
- 29) **Ellis, E. 3rd and Price, C.** : Treatment protocol for fractures of the atrophic mandible. *J. Oral Maxillofac. Surg.* **66** : 421-435, 2008.
- 30) **Wittwer, G., Adeyemo, W.L., Turhani, D. and Ploder, O.** : Treatment of atrophic mandibular fractures based on the degree of atrophy - experience with different plating systems: a retrospective study. *J. Oral Maxillofac. Surg.* **64** : 230-234, 2006.
- 31) **Bakathir, A.A., Marqasahayam, M.V. and Al-Ismaily, M.I.** : Removal of bone plates in patients with maxillofacial trauma: a retrospective study. *Oral Surg. Oral Med. Oral Pathol. Oral Radiol. Endod.* **105** : e32-e37, 2008.
- 32) **Rallis, G., Mourouzis, C., Papakosta, V., Papanastasiou, G. and Zachariades, N.** :

- Reasons for miniplate removal following maxillofacial trauma: 4-year study. *J. Craniomaxillofac. Surg.* **34** : 435-439, 2006.
- 33) Suzuki, T., Kawamura, H., Kasahara, T. and Nagasaka, H. : Resorbable poly-L-lactide plates and screws for the treatment of mandibular condylar fractures: a clinical and radiologic follow-up study. *J. Oral Maxillofac. Surg.* **62** : 919-924, 2004.
- 34) Alam, M. S., Kusano, M., Yamamoto, K., Sugiura, T., Murakami, K., Shiotani, H., Morimoto, Y., Kitayama, W., Sugimura, M. and Miyawaki, S. : Clinical application of bioabsorbable poly-L-lactic acid plate and screw system in oral and maxillofacial surgery: a preliminary report. *Asian J. Oral Maxillofac. Surg.* **14** : 132-139, 2002.
- 35) Nussbaum, M.L., Laskin, D.M. and Best, A.M. : Closed versus open reduction of mandibular condylar fractures in adults: a meta-analysis. *J. Oral Maxillofac. Surg.* **66** : 1087-1092, 2008.
- 36) Eckelt, U., Schneider, M., Erasmus, F., Geriach, K.L., Kuhlisch, E., Loukota, R., Rasse, M., Schubert, J. and Terheyden, H. : Open versus closed treatment of fracture of the mandibular condylar process. a prospective randomized multi-centre study. *J. Craniomaxillofac. Surg.* **34** : 306-314, 2006.
- 37) Landes, C.A and Lipphardt, R. : Prospective evaluation of pragmatic treatment rationale: open reduction and internal fixation of displaced and dislocated condyle and condylar head fractures and closed reduction of non-displaced, non-dislocated fractures Part I : condyle and subcondylar fractures. *Int. J. Oral Maxillofac. Surg.* **34** : 859-870, 2005.
- 38) Landes, C.A. and Lipphardt, R. : Prospective evaluation of pragmatic treatment rationale: open reduction and internal fixation of displaced and dislocated condyle and condylar head fractures and closed reduction of non-displaced, non-dislocated fractures Part II: high condylar and condylar head fractures. *Int. J. Oral Maxillofac. Surg.* **35** : 115-126, 2006.
- 39) Yamamoto, K., Murakami, K., Sugiura, T., Ohgi, K., Fujimoto, M. and Kirita, T. : Factors affecting mandibular functions after conservative treatment of condylar fractures. *Asian J. Oral Maxillofac. Surg.* **16** : 160-165, 2004.
- 40) Coletti, D.P., Salama, L. and Caccamese, J.F. Jr. : Application of intermaxillary fixation screws in maxillofacial trauma. *J. Oral Maxillofac. Surg.* **65** : 1746-1750, 2007.
- 41) 村上和宏, 山本一彦, 杉浦 勉, 瀧岡 渡, 河野太郎, 遠藤武弘, 長尾 優, 桐田忠昭 : 関節突起骨折に対する保存療法施行後の下顎枝高と顎運動機能の経時的変化. *日口外誌.* **48** : 446-454, 2002.
- 42) Ellis, E. 3rd and Throckmorton, G.S. : Facial asymmetry after closed and open treatment of fractures of the mandibular condylar process. *J. Oral Maxillofac. Surg.* **58** : 729-730, 2000.
- 43) 渡辺頼勝, 寺島洋一, 秋月種高, 吉村 圭, 杉田礼典, 澤田彰史, 小澤 剛, 倉片 優, 大森喜太郎 : 両側下顎骨関節突起骨折の新しい治療法 : 内固定型骨延長器を用いた動的牽引療法. *日頭顎顔面誌.* **23** : 191-201, 2007.
- 44) Al-Kayat, A. and Bramley, P. : A modified preauricular approach to the temporomandibular joint and malar arch. *Br. J. Oral Surg.* **17** : 91-103, 1979.
- 45) Ellis, E. 3rd and Dean, J. : Rigid fixation of mandibular condyle fractures. *Oral Surg. Oral Med. Oral Pathol. Oral Radiol. Endod.* **76** : 6-15, 1993.
- 46) Chossegras, C., Cheynet, F., Blanc, J-L. and Bourezak, Z. : Short retromandibular approach of subcondylar fractures. clinical and radiologic long-term evaluation. *Oral Surg. Oral Med. Oral Pathol. Oral Radiol. Endod.* **82** : 248-252, 1996.
- 47) 福田雅幸, 高橋 哲, 船木勝介, 大貫敬嘉, 高野裕史, 永井宏和, 関 宏, 大谷真紀, 山崎嘉幸 : 下顎枝後方切開による下顎骨関節突起骨折の治療経験. *日口外誌.* **46** : 69-74, 2000.
- 48) Wilson, A.W., Ethunandan, M. and Brennan, P.A. : Transmasseteric antero-parotid approach for open reduction and internal fixation of condylar fractures. *Br. J. Oral Maxillofac. Surg.* **43** : 57-60, 2005.
- 49) Trost, O., El-Naaj, I.A., Trouilloud, P., Danino, A., Malka, G. : High cervical transmasseteric

- anteroparotid approach for open reduction and internal fixation of condylar fracture. *J. Oral Maxillofac. Surg.* **66** : 201-204, 2008.
- 50) **Vesnaver, A., Gorjanc, M., Eberlinc, A., Dovsak, D.A. and Kansky, A.A.** : The periauricular transparotid approach for open reduction and internal fixation of condylar fractures. *J. Craniomaxillofac. Surg.* **33** : 169-179, 2005.
- 51) **Eckelt, U. and Hlawitschka, M.** : Clinical and radiological evaluation following surgical treatment of condylar neck fractures with lag screws. *J. Craniomaxillofac. Surg.* **27** : 235-242, 1999.
- 52) **Jensen, T., Jensen, J., Norholt, S.E., Lenk-Hansen, L. and Sevansson, P.** : Open reduction and rigid fixation of mandibular condylar fractures by an intraoral approach: a long-term follow-up study of 15 patients. *J. Oral Maxillofac. Surg.* **64** : 1771-1779, 2006.
- 53) **Schön, R., Fakler, O., Gellrich, N.C. and Schmelzeisen, R.** : Five-year experience with the transoral endoscopically assisted treatment of displaced condylar mandible fractures. *Plast. Reconstr. Surg.* **116** : 44-50, 2005.
- 54) **Meyer, C., Serhir, L. and Boutemi, P.** : Experimental evaluation of three osteosynthesis devices used for stabilizing condylar fractures of the mandible. *J. Craniomaxillofac. Surg.* **34** : 173-181, 2006.
- 55) **Sugiura, T., Yamamoto, K., Murakami, K. and Sugimura, M.** : A comparative evaluation of osteosynthesis with lag screws, miniplates, or Kirschner wires for mandibular condylar process fractures. *J. Oral Maxillofac. Surg.* **59** : 1161-1168, 2001.
- 56) **Meyer, C., Marton, E., Kahn, J-L. and Zink, S.** : Development and biomechanical testing of a new osteosynthesis plate (TCP®) designed to stabilize mandibular condyle fractures. *J. Craniomaxillofac. Surg.* **35** : 84-90, 2007.
- 57) **Lauer, G., Pradel, W., Schneider, M. and Eckelt, U.** : A new 3-dimensional plate for transoral endoscopic-assisted osteosynthesis of condylar neck fractures. *J. Oral Maxillofac. Surg.* **65** : 964-971, 2007.
- 58) **Schwartz, H.C. and Relle, R.J.** : Distraction osteogenesis for temporomandibular joint reconstruction. *J. Oral Maxillofac. Surg.* **66** : 718-723, 2008.
- 59) **Rohner, D., Tay, A., Meng, C.S., Hutmacher, D.W. and Hammer, B.** : The sphenozygomatic suture as a key site for osteosynthesis of the orbitozygomatic complex in panfacial fractures : a biomechanical study in human cadavers based on clinical practice. *Plast. Reconstr. Surg.* **110** : 1463-1471, 2002.
- 60) **Appling, W.D., Patrinely, J.R. and Salzer, T.A.** : Transconjunctival approach vs subciliary skin-muscle flap approach for orbital fracture repair. *Arch. Otolaryngol. Head Neck Surg.* **119** : 1000-1007, 1993.
- 61) **Baumann, A. and Ewers, R.** : Use of the preseptal transconjunctival approach in orbit reconstruction surgery. *J. Oral Maxillofac. Surg.* **59** : 287-291, 2001.
- 62) **Gillies, H.D., Kilner, T.P. and Stone, D.** : Fractures of the malar-zygomatic compound with a description of a new X-ray position. *Br. J. Surg.* **14** : 651-656, 1927.
- 63) **Dingman, R.O. and Natvig, P.** : Surgery of facial fractures. Philadelphia PA, Saunders, p78, 1964.
- 64) **高森 等, 山口勝則, 安藤 仁, 富田 滋, 内田 稔, 園山 昇** : 口内法で行った頬骨弓骨折の整復について. *日口外誌.* **27** : 1164-1168, 1981.
- 65) **Quinn, J.H.** : Lateral coronoid approach for intraoral reduction of fractures of the zygomatic arch. *J. Oral Surg.* **35** : 321-322, 1977.
- 66) **菅又 章, 渡辺克益, 野本猛美** : 下壁 Blowout 骨折に対する新しい手術適応基準による手術症例の検討. *日頭顎顔会誌.* **16** : 54-61 2000.
- 67) **Jordan, D.R., Allen, L.H., White, J., Harvey, R. and Esmaeli, B.** : Intervention within days for some orbital floor fracture: The white-eyed blowout. *Ophthal. Plast. Reconstr. Surg.* **14** : 379-390 1998.
- 68) **Burnstein, M. A.** : Clinical recommendation for repair of isolated orbital fractures : An evidence-based analysis. *Ophthalmology* **109** :

- 1207-1210 2002.
- 69) 中富憲次郎：関節突起骨折の臨床的研究．口科誌．  
13 : 132-156, 1964.
- 70) 神谷祐司, 日下雅裕, 落合栄樹, 梅村昌宏, 木下弘幸, 神野勝美, 鈴木慎太郎, 宮地 斉, 近藤和彦, 加納欣徳, 野村 章, 織家 茂, 河合 幹：下顎骨関節突起骨折におけるキルシュナー鋼線使用症例の予後について．日口外誌．37 : 1165-1172, 1991.
- 71) Throckmorton, G.S. and Ellis, E. 3rd : Recovery of mandibular motion after closed and open treatment of unilateral mandibular process fractures. *Int. J. Oral Maxillofac. Surg.* 29 : 421-427, 2000.
- 72) Silvennoinen, U., Iizuka, T., Oikarinen, K. and Lindqvist, C. : Analysis of possible factors leading to problems after nonsurgical treatment of condylar fractures. *J. Oral Maxillofac. Surg.* 52 : 793-799, 1994.
- 73) Palmieri, C., Ellis, E. 3rd, Throckmorton, G.S. : Mandibular motion after closed and open treatment of unilateral mandibular condylar process fractures. *J. Oral Maxillofac. Surg.* 57 : 764-775, 1999.
- 74) Ellis, E. 3rd and Throckmorton, G.S. : Bite force after closed treatment of mandibular condylar process fractures. *J. Oral Maxillofac. Surg.* 59 : 389-395, 2001.
- 75) Silvennoinen, U., Raustia, A.M., Lindqvist, C. and Oikarinen, K. : Occlusal and temporomandibular joint disorders in patients with unilateral condylar fracture. A prospective one-year study. *Int. J. Oral Maxillofac. Surg.* 27 : 280-285, 1998.
- 76) Yamamoto, K., Sugiura, T., Murakami, K., Fujimoto, M., Ohgi, K., Imai, Y., Tatebayashi, S. and Kirita, K. : Clinical and radiological outcomes of condylar fractures in children. *Asian J. Oral Maxillofac. Surg.* 16 : 233-240, 2004.
- 77) Ellis, E. 3rd, Simon, P. and Throckmorton, G.S. : Occlusal results after open or closed treatment of fractures of the mandibular condylar process. *J. Oral Maxillofac. Surg.* 58 : 260-268, 2000.
- 78) Throckmorton, G.S., Ellis, E. 3rd and Hayasaki, H. : Masticatory motion after surgical or nonsurgical treatment for unilateral fractures of the mandibular condylar process. *J. Oral Maxillofac. Surg.* 62 : 127-138, 2004.
- 79) Harada, K., Watanabe, M., Ohkura, K. and Enomoto, S. : Measure of bite force and occlusal contact area before and after bilateral sagittal split ramus osteotomy of the mandible using a new pressure-sensitive device : a preliminary report. *J. Oral Maxillofac. Surg.* 58 : 370-373, 2000.
- 80) Murakami, K., Yamamoto, K., Sugiura, T., Yamanaka, Y. and Kirita, T. : Changes in mandibular movement and occlusal condition after conservative treatment for condylar fractures. *J. Oral Maxillofac. Surg.* in press, 2008.